ИЗДАНИЕ МОСКОВСКОГО НАУЧНОГО ОБЩЕСТВА ОФТАЛЬМОЛОГОВ

ПОЛЕ ЗРЕНИЯ

ГАЗЕТА ДЛЯ ОФТАЛЬМОЛОГОВ №1(75) ЯНВАРЬ-ФЕВРАЛЬ 2023 ISSN 2221-7746

Дорогие наши читательницы!

Поздравляем вас с праздником весны!
Желаем любви, силы духа и уверенности в завтрашнем дне.
«...Все видеть, все понять, все знать, все пережить,
Все формы, все цвета вобрать в себя глазами,
Пройти по всей земле горящими ступнями,
Все воспринять и снова воплотить».

Максимилиан Волошин и редакция газеты «Поле зрения» :)

ОФТАЛЬМОЛОГИЧЕСКИЕ ЦЕНТРЫ РОССИИ

Олег Владимирович Шиловских, генеральный директор Екатеринбургского центра МНТК «Микрохирургия глаза», главный офтальмолог Свердловской области, заслуженный врач РФ

Продолжая идти вперед

В центре Екатеринбурга открылась большая офтальмологическая консультативно-диагностическая поликлиника. Генеральный директор Екатеринбургского центра МНТК «Микрохирургия глаза», главный офтальмолог Свердловской области, заслуженный врач России Олег Шиловских рассказал о значении новой глазной поликлиники для горожан, о перспективах развития центра и предстоящей Евро-Азиатской конференции.

Олег Владимирович, какова роль новой консультативно-диагностической поликлиники в структуре Екатеринбургского центра МНТК «Микрохирургия глаза»? Что изменится для ваших пациентов?

Это глазная поликлиника для взрослых с приоритетом приема больных глаукомой, в которой любой желающий может пройти обследование и лечение. Она работает в две смены, с 8.00 до 20.00, в том числе в выходные и праздничные дни. Сейчас там ведут прием десять врачей, в перспективе их станет шестнадцать. Ежедневно мы будем принимать на этой площадке более 300 пациентов и проводить до 60 лазерных операций и лечебных курсов.

Этот проект — социальный. Здесь обследуются и лечатся пациенты по полисам ОМС. Но главное — новая поликлиника позволит втрое увеличить объем помощи больным глаукомой, а, значит, снизить показатели инвалидности среди них. 18 лет назад нам уже удалось это сделать, когда мы открыли первое в регионе специализированное глаукомное отделение с диагностическим приемом, лечебными курсами и лазерной хирургией.

> стр. 3

ЗЕМСКИЙ ДОКТОР

Врач-офтальмолог Миякинской ЦРБ Г.А. Галиева (Республика Башкортостан):

Сначала — фельдшер, потом — доктор: всю жизнь служу Миякинскому району!

«Аҡмулла тәйөге» — «Родина Акмуллы» — так уважительно называют Миякинский район в Башкортостане. Великий башкирский сэсэн (поэт-импровизатор, сказитель), один из основателей современной башкирской литературы Мифтахетдин Акмулла (1831-1895) родился на территории Миякинского района в деревне Култай-Каран (Туксанбаево). В Уфе классику национальной литературы поставлен памятник, его именем назван педагогический университет, а в родном селе открыт музей.

Врач-офтальмолог Миякинской ЦРБ Г.А. Галиева любит родной район, с которым связана вся её жизнь. Уже в течение четырёх десятилетий она ответственно и добросовестно служит землякам.

> стр. 4

КОНФЕРЕНЦИИ

XV Российский общенациональный офтальмологический форум (РООФ 2022)
(продолжение)
> стр. 5

Пироговский офтальмологический форум
> стр. 12

СОБЫТИЕ В ПОЛЕ ЗРЕНИЯ

Д.Г. Арсютов — новый генеральный директор ФГАУ «НМИЦ «МНТК «Микрохирургия глаза им. акад. С.Н. Федорова»
> стр. 2

ФОТОГАЛЕРЕЯ

Женские лица офтальмологии
Подборка фотографий разных лет из газеты «Поле зрения»
> стр. 19

В ПОМОЩЬ ПРАКТИКУЮЩЕМУ ВРАЧУ

Хирургическое лечение макулярного разрыва без послеоперационной тампонады витреальной полости
А.Ю. Клейменов, В.Н. Казайкин
> стр. 26

Профилактика сухой формы возрастной макулярной дегенерации
О.А. Савочкина
> стр. 28

НАУЧНЫЕ СТАТЬИ
> стр. 29

К НЕЗРИМОМУ СОЛНЦУ

Анна Мещерякова:
Обучение в вузе — это шанс на социализацию в обществе, на новую жизнь
Илья Бруштейн
> стр. 33

Генеральным директором МНТК «Микрохирургия глаза» назначен Д.Г. Арсютов

13 февраля 2023 г. приказом Минздрава России на должность генерального директора ФГАУ «НМИЦ «МНТК «Микрохирургия глаза» им. акад. С.Н. Федорова» назначен Дмитрий Геннадьевич Арсютов. Дмитрий Геннадьевич является врачом-офтальмологом высшей квалификационной категории, кандидатом медицинских наук, до недавнего времени возглавлял Чебоксарскую клиническую офтальмологическую больницу, исполнял обязанности главного внештатного офтальмолога Министерства здравоохранения Республики Чувашия.

Предлагаем вашему вниманию небольшой отрывок интервью Д.Г. Арсютова газете «Поле зрения» (№3-2014).

Дмитрий Геннадьевич, расскажите немного о себе.

Родился я в 1977 году в Чебоксарах в семье врачей, папа — хирург, мама —терапевт, всю жизнь проработала на участке, но последние годы перед пенсией работала цеховым врачом. Родители с детства привили мне любовь к медицине, папа сблизил с хирургией — возможность читать дома медицинские книги, общаться с ними на медицинские темы отразилась на выборе моего дальнейшего пути. После окончания медицинского института в Чебоксарах я выбрал офтальмохирургию, т.к. это направление показалось мне наиболее интересным: операции под микроскопом, ювелирная работа, не дающая хирургу ни малейшего права на ошибку. Именно это меня более всего привлекало, и мой выбор оказался верным.

Вопрос к Вам как одному из ведущих отечественных витреоретинальных хирургов. Если в лечении катаракты на сегодняшний день факоэмульсификация считается «золотым стандартом» и, по сути, совершенной технологией, то в лечении заболеваний заднего отрезка глаза единодушия среди офтальмологов пока не наблюдается. Чем Вы это объясните? Или может быть задний отрезок — это та сфера, где у хирургов может и не быть единого мнения?

Хирургия заднего отрезка — это то направление, которое на сегодняшний день является наиболее творческим, однако хирургические подходы постепенно подвергаются стандартизации. Не существует патологии, которая бы лечилась разными руками по-разному. Действительно, есть разные подходы: кому-то нравится работать пинцетом, кому-то нравятся ножницы, кому-то — витреотом. Благо, что сегодня есть выбор, совершенная аппаратура и технологии, которые позволяют этот выбор сделать. В витреальной хирургии, на мой взгляд, существуют несколько составляющих: качественное оборудование, позволяющее проводить вмешательства на самом высоком уровне и не допускать осложнений, и прекрасно подготовленный хирург, который осуществит хирургическое вмешательство быстро и качественно, что максимально расширяет показания к хирургии. Это значит, что те методики, которые еще 5-7 лет назад были для нас недоступны, сегодня являются рутинными и позволяют вернуть зрение человеку, который, казалось бы, потерял на это всякую надежду.

Мы часто видим Вас на конференциях в Москве, в различных регионах. Сотрудничество с известными учеными помогает найти путь к развитию будущих новых направлений?

Именно постоянная вовлеченность в научный процесс, постоянное стремление узнать все новое, что происходит в России, за рубежом и позволяет нам сегодня максимально быстро внедрять самые современные технологии на своих базах. Работая раньше в МНТК «Микрохирургия глаза», я был заряжен научной энергетикой, и сегодня она мне помогает, поскольку организационные навыки, наверное, приходят со временем, а умение заряжать людей научной идеей и максимально передавать свои знания — совсем другое.

Ваше любимое занятие, кроме офтальмологии?

Мои увлечения можно перечислять долго: автомобили и все, что с ними связано; спорт, я люблю плавание, велосипедные прогулки, лыжи; рыбалку, отдых на природе. Все свое свободное время я провожу с семьей, с моими близкими людьми, с родителями. Быть рядом с любимыми людьми — вот, что доставляет самую большую радость. Но не слукавлю, если скажу, что офтальмология является и моим самым большим увлечением, и смыслом жизни.

Уважаемый Дмитрий Геннадьевич, позвольте поздравить Вас с назначением на новую должность!

С уважением,
Редакция газеты «Поле зрения»

И.Э. Иошин

МИКРОИМПУЛЬСНАЯ ЦИКЛОФОТОКОАГУЛЯЦИЯ

Издательство: ООО Издательство «АПРЕЛЬ»
Количество страниц: 100
Тип обложки: твердая
Формат: 160 × 230 мм
ISBN 978-5-6046869-4-2

В монографии освещены вопросы современной технологии хирургии глаукомы, обозначены основные причины снижения эффективности традиционных хирургических методик, обоснована актуальность поиска новых методов хирургии и перспектива микроимпульсной циклофотокоагуляции. Описаны механизмы действия циклофотокоагуляции как непрерывного, так и импульсного цикла, представлена аппаратура для ее выполнения. Дано подробное описание техники операции. Отдельно рассмотрены вопросы показаний и противопоказаний для микроимпульсной циклофотокоагуляции. Основной раздел монографии посвящен описанию собственных результатов микроимпульсной циклофотокоагуляции с учетом стадии глаукомы, выбору энергетических параметров воздействия, определению критериев повторной процедуры.

Монография предназначена для врачей-офтальмологов.

КАК ЗАКАЗАТЬ КНИГУ:

1. На сайте интернет-магазина www. glazbook.ru; ВКонтакте https://vk.com/glazbook; Телеграм-канал https://t.me/glazbook
2. Для юридических лиц надо написать заявку на электронную почту издательства «АПРЕЛЬ» aprilpublish@mail.ru

ЧЕРЕЗ ИЗДАТЕЛЬСТВО «АПРЕЛЬ».

Информацию о заказе присылайте письмом на электронный адрес издательства aprilpublish@mail.ru.

В письме должно быть указаны:
1. Название организации
2. Полный почтовый адрес доставки с индексом
3. Контактный телефон с кодом города; мобильный телефон
4. Количество книг
5. Фамилию, имя, отчество ответственного лица для юридических лиц

После получения заявки на адрес издательства aprilpublish@mail.ru мы выставим счет, а также вышлем договор. Договор будет отправлен на адрес электронной почты, с которого пришла заявка, либо на любой другой, который Вы укажите в письме. Вы можете приехать к нам в издательство и получить оригинал счета и договора на руки, а также написать или позвонить по указанному в письме телефону в издательство. После оплаты необходимо прислать электронное письмо с пометкой «Микроимпульсная циклофотокоагуляция».

Дорогие читатели!

Редакция газеты «Поле зрения» обращается с просьбой оформить подписку на газету.

Газета «Поле зрения» является давней знакомой для многих офтальмологов. Все годы существования она находила и находит своего читателя. Многие из вас выписывают её постоянно, за что мы вам крайне признательны.

На протяжении 12 лет редакция значительную часть тиража раздавала бесплатно на офтальмологических конференциях, мы будем и впредь это делать.

Мы успешно пережили пандемию. В этом году издательство, как и многие другие, столкнулось с новыми трудностям: к росту цен на бумагу, прибавился острый дефицит и повышение цен на полиграфические краски, которые, в основном, импортировались из стран ЕС. Несмотря на современные вызовы, стоимость подписки остается прежней, 1800 рублей (6 номеров). Редакция газеты существует только за счет рекламодателей и подписки. Без вашей помощи нам не обойтись.

Обращаемся к вам, уважаемые руководители лечебных организаций, научно-исследовательских институтов, компаний. Поддержите газету! Благодаря вашей поддержке редакция сможет сохранить рабочие места.

Подпишитесь, кто ещё не успел. Газета является одним из главных источников информации о развитии офтальмологической науки и клинической практики. Давайте делать газету вместе!

ПРЕДЛАГАЕМ КНИГИ НА ПРОДАЖУ.

1. «Базовые методы диагностики глаукомы». Авторы: В.П. Еричев, А.А. Антонов, А.А. Витков. Год издания: 2021. Формат: 160х230 мм, красочность: 4+4, объем: 152 полосы, твердый переплет. Цена 800 руб. + стоимость доставки.

2. «Хирургия катаракты с фемтосекудным лазером». Авторы: Б.Э. Малюгин, Н.С. Анисимова, С.И. Анисимов. Год издания: 2022. Формат: 205х260 мм, объем 196 полос, твердый переплет. Цена 1000 руб. + стоимость доставки.

3. История офтальмологии в лицах, 2 издание. Под редакцией академика РАН С.Э. Аветисова. Год издания: 2015. Формат: 205х260 мм, объем 698 полос, твердый переплет. Цена 400 руб. + стоимость доставки.

КАК ЗАКАЗАТЬ ГАЗЕТЫ И КНИГИ ЧЕРЕЗ ИЗДАТЕЛЬСТВО «АПРЕЛЬ»

Все желающие могут оформить подписку на газету «Поле зрения» по каталогу агентства «УРАЛ ПРЕСС». Подписной индекс 15392.

Через издательство «АПРЕЛЬ» подписку на газету могут оформить только юридические лица!

Информацию о заказе присылайте письмом на электронный адрес издательства aprilpublish@mail.ru.

Также Вы можете самостоятельно приехать к нам в издательство и получить оригинал счета, договора и книгу с документами.

По всем вопросам, связанным с оформлением заказа на приобретение книги и документов, обращаться по телефону: (916) 875-96-55
Адрес издательства «АПРЕЛЬ»: 107023, Москва, площадь Журавлёва, д. 10, офис 212

Продолжая идти вперед

> стр. 1

Открытие новой поликлиники не состоялось бы без нашего партнера — компании «Атомстройкомплекс». Мы работаем вместе многие годы, но это первый подобный проект. «Атом» построил здание на собственные средства и передал его нам в аренду на 25 лет. Новая площадка расположена в центре города, на ул. Радищева, 41. До нее легко добраться общественным транспортом.

Глазных болезней тысячи. С чем связано такое пристальное внимание к глаукоме?

Каждый офтальмолог знает, что инвалидность вследствие глаукомы находится на первом месте среди глазных патологий. Это коварное тяжелое заболевание, которое развивается бессимптомно, сопровождается повышением внутриглазного давления и без лечения приводит к необратимой слепоте. От глаукомы невозможно избавиться раз и навсегда хирургическим путем. Сохранение зрения у пациента зависит от двух равнозначных факторов.

Первый — пожизненное регулярное наблюдение у врача-офтальмолога, который оценивает показатели и корректирует лечение.

Второй — соблюдение всех рекомендаций и назначений: больной должен ежедневно по графику закапывать препараты для снижения внутриглазного давления до безопасного уровня. Пациентам важно доносить, что в их ситуации цель терапии — сохранение возможности видеть до конца жизни.

К сожалению, до 70% больных с глаукомой не следуют предписаниям врачей, поскольку пациентам сложно организовать себя и они не видят улучшения от закапывания капель. Мы будем отправлять им через гаджеты напоминания о предстоящей дате обследования и режиме приема препаратов. Обучаем их в «Школе глаукомного больного». В поликлинике работает кабинет доврачебной тонометрии, где любой желающий без предварительной записи, бесплатно, может измерить внутриглазное давление.

Вы сказали выше, что отделение для больных глаукомой функционировало в Екатеринбурге уже многие годы?

Еще в 2005 году мы создали отделение диагностики и лечения глаукомы, которое занималось этой проблемой в Екатеринбурге. По сути, его открытие стало настоящим порывом в оказании офтальмологической помощи. На тот момент в группе инвалидности по глаукоме более 55% пациентов были абсолютно слепыми. Сегодня таких пациентов 17%. Нашими усилиями показатели существенно снизились и будут снижаться в дальнейшем, а ведь за цифрами — реальные люди.

Все эти годы отделение диагностики и лечения глаукомы работало в формате миниполиклиники на площади в 300 кв. м. Пациентов становилось все больше, мы вели прием в две смены, но мощностей все равно не хватало. Необходимость в развитии этого направления, по сути, и побудила нас к созданию новой клиники.

Сегодня в центре на диспансерном учете состоят 25 тысяч пациентов с глаукомой. Все они перешли под наблюдение в нашу консультативно-диагностическую поликлинику. Переезд глаукомного отделения на площадку в 1500 м² позволил вывести помощь пациентам с глаукомой на качественно новый уровень и сделать ее доступнее. Появилась возможность установки дополнительного оборудования. Вместо трех врачей прием ведут десять специалистов. Все они подготовлены в нашем Центре, и в перспективе из станет 16. Мы уже формируем единый городской реестр пациентов с глаукомой.

Какие еще перспективные проекты находятся в работе в данный момент?

Мы сегодня не заняты увеличением числа представительств и подразделений, а занимаемся их развитием.

Надеюсь, наше отделение охраны детского зрения №1, которое сейчас ютится на первом этаже жилого дома, через два года переедет в новое здание в Академическом, новом молодежном районе Екатеринбурга. Уже идет подготовка кадров, потому что детский офтальмолог — отдельная специальность, требующая особых навыков. В будущей детской глазной поликлинике в распоряжении врачей и пациентов будет тысяча квадратных метров против нынешних двухсот.

Также в планах начать строительство новых офтальмологических клиник с операционным блоком в Каменске-Уральском, Нижнем Тагиле и Тюмени.

Ваш центр сейчас готовится к проведению большой офтальмологической конференции. Расскажите об этом.

Пользуясь случаем, я приглашаю всех коллег в Екатеринбург 21-22 сентября 2023 года на нашу традиционную Евро-Азиатскую конференцию по офтальмохирургии с международным участием. Состоится она в очном формате. Нас ждут интересная научная программа, показательные операции, доклады по нестандартной хирургии особо тяжелых и атипичных случаев и многое другое. Все секции будут проходить в формате «круглого стола» — мы намеренно не ставим перед собой цели прочитать сухие доклады и лекции, но хотим дать возможность пообщаться, высказаться, обменяться живыми мнениями, задать вопросы и, что особенно важно, тут же получить ответы из «первых уст».

Традиционно готовится для наших гостей большая культурная программа, в которую, например, входит вечер отдыха в Свердловской государственной филармонии.

Нашу конференцию отличает, в первую очередь, необыкновенная атмосфера дружелюбия и открытости, способствующая профессиональному и человеческому общению. Это отмечают абсолютно все участники предыдущих ЕАКО. Этой атмосферой исключительно дорожим и мы, её организаторы.

Подробнее о Евро-Азиатской конференции по офтальмохирургии можно узнать на сайте www.eako-ural.ru

Коллектив консультативно-диагностической поликлиники

Новая консультативно-диагностическая поликлиника Екатеринбургского центра МНТК «Микрохирургия глаза»

Уютные холлы ожидания

В кабинете специальных методов обследования

Поликлиника работает в две смены

На диагностической линии

Врач-офтальмолог Миякинской ЦРБ Г.А. Галиева (Республика Башкортостан):

Сначала — фельдшер, потом — доктор: всю жизнь служу Миякинскому району!

> стр. 1

Гулсия Ахуновна, Миякинский район — сравнительно небольшой, но может рассказать о многих выдающихся людях, которые здесь жили и работали.

Всем гостям Башкортостана, которые хотели бы познакомиться с нашим районом, я бы, в первую очередь, посоветовала посетить музей Акмуллы в селе Култай-Каран. Кроме того, в селе Уршак-башкарамалы в 1965 году, к 20-летию Великой Победы, был открыт музей Героя Советского Союза М.Х. Гудайдуллина (1921-1944).

Миннигали Хабибуллович — наш земляк. В боях за освобождение Херсонщины он повторил подвиг Александра Матросова, закрыв своим телом амбразуру немецкого дзота. В Уфе, в Парке Победы, установлен памятник, изображающий Матросова и Губайдуллина. Два парня, русский и башкир, которые не знали друг друга, но вместе приблизили Победу, как и миллионы их современников всех национальностей Советского Союза.

Музей М.Х. Гудайдуллина посвящён не только ему, но и всем фронтовикам Миякинского района. Кроме того, там представлена историко-этнографическая экспозиция.

На территории нашего района находится священное для мусульман место — гора Нарыстау. Оно стало священным, т.к. на вершине располагаются захоронения двух сахабов (сподвижников и соратников Пророка Мохаммеда), принесших в наш регион Ислам. У подножия горы — мечеть и священный источник.

Чем сейчас живёт район? Где работают люди?

Район небольшой. Всего здесь живёт около двадцати пяти тысяч человек. Имеется 15 сельских поселений. Люди заняты в сельском хозяйстве, пищевой промышленности, в бюджетном секторе. Среди крупных предприятий — «Миякинская рыбная компания».

Недалеко от горы Нарыстау построена туристическая база, которая также создаёт рабочие места для местных жителей. Там часто устраиваются праздники, проводятся корпоративные мероприятия.

Вы родились в Миякинском районе?

Да. В деревне Менеузтамак. С детства было желание связать свою жизнь с медициной. Окончила Уфимское медицинское училище. Вернулась в родное село фельдшером. Отработала два с половиной года. Потом была учёба в медицинском институте. Сначала — фельдшер, потом — доктор: всю жизнь служу Миякинскому району!

Кстати, за время работы фельдшером мне довелось два раза принимать роды. Сейчас у нас в районе дороги хорошие. У людей много личного автотранспорта. Мобильность существенно повысилась. А во времена моей юности фельдшерам нередко приходилось принимать роды прямо в фельдшерских пунктах или даже дома у рожениц. Это была обычная практика! Тогда фельдшер фактически выполнял обязанности врача. Надо было обладать высокой квалификацией, чтобы качественно выполнять свою работу.

На врачебном приеме

О.М. Парферьева, Г.А. Галиева, И.М. Гилемзянов

Почему Вы решили связать свою жизнь с офтальмологией?

После окончания вуза я прошла интернатуру по терапии, хотела работать терапевтом. Но когда приехала в Центральную районную больницу, мне предложили стать врачом-офтальмологом. И я дополнительно прошла интернатуру по офтальмологии.

В ЦРБ имеется офтальмологическое отделение?

Офтальмологического отделения в больнице нет и никогда не было. Но офтальмолог необходим, чтобы консультировать пациентов, госпитализированных в другие отделения. Но, в первую очередь, приём пациентов ведётся в поликлиническом отделении (поликлинике). Долгие годы я трудилась одна, но в 2021 году — к моей радости! — приступила к работе моя коллега, Ольга Михайловна Парферьева.

В ближайшее время в нашем районном центре ожидается открытие новой специализированной детской поликлиники. Мы и сейчас успешно помогаем маленьким пациентам. Но новая детская поликлиника — это современное оборудование, больше комфорта и для пациентов, и для сотрудников!

Хотелось бы больше узнать о Вашей работе. Обеспечены ли Вы необходимым оборудованием?

У меня в кабинете есть всё необходимое для нормальной работы. Не жалуюсь! Но, как говориться, нет предела совершенству. Было бы хорошо в будущем получить компьютерный периметр и современный бесконтактный тонометр.

Пациенты обращаются к нам с самыми разными вопросами: катаракта, воспалительные заболевания органа зрения, проблемы с сетчаткой и т.д.

Не могли бы Вы рассказать о каких-либо запоминающихся случаях?

Офтальмологам часто запоминаются травмы, т.к. каждая травма имеет свою специфику. Например, однажды у меня в кабинете появился пациент — и я сразу увидела кусок проволоки, который торчал у него из глаза.

Проникающее ранение — это всегда очень тяжёлый случай! Молодой мужчина, 35 лет, житель района, ремонтировал машину во дворе своего дома. Он залез под капот. И каким-то образом проволока попала в глаз.

Что делать в этой ситуации? Самостоятельно извлекать проволоку из органа зрения я не стала, т.к. это могло бы повредить пациенту. Действовала строго по инструкции. Было произведено обезболивание, сделан противостолбняковый укол. В больнице сделали рентгеновский снимок. Наложила мужчине асептическую повязку. Прямо из нашей больницы на «Скорой помощи» пациента повезли в Уфу, в Институт глазных болезней.

Почему понадобилась «Скорая помощь»?

При проникающем ранении существует значительный риск полной потери зрительных функций. А в ряде случаев может потребоваться энуклеация (удаление) глазного яблока. Чтобы избежать такого развития событий, необходимо срочно доставить пациента в специализированную клинику. В Уфе мужчина был экстренно прооперирован. Глаз ему сохранили, правда, острота зрения существенно снизилась. Она составила 10%. Но при таком тяжёлом ранении — это отличный результат, максимум, что можно было сделать для этого человека.

Ещё один пример из практики. Двухлетний мальчик, находясь дома, где-то обнаружил порошок с марганцовкой. Малыш вскрыл этот пакетик и посыпал себе на лицо. Итог — ожог конъюнктивы. Также незначительно пострадали склера и роговица. Я удалила кристаллы марганцовки с роговицы. Провела промывание. Назначила стандартное противовоспалительное лечение.

К счастью, этот химический ожог не имел для малыша долговременных последствий. Он сохранил стопроцентное зрение. Но, разумеется, я провела с мамой профилактическую беседу, чтобы в дальнейшем в этой семье не происходили подобные ситуации.

Пациент, 30 лет. Двое суток не снимал контактные линзы. Кроме того, он «забыл» о необходимости регулярно менять линзы, покупать новые. Итог: кератит. Смогла его вылечить. Снижения остроты зрения не произошло. Также провела профилактическую беседу, чтобы в дальнейшем он относился к своему зрению более ответственно. С контактными линзами шутить нельзя! Это не модный аксессуар, а медицинское изделие, которое надо использовать по установленным правилам.

Грустная ситуация произошла с пациенткой 60 лет. У меня возникло подозрение, что в сосудистой оболочке глаза развивается злокачественная опухоль. В Институте глазных болезней в Уфе этот диагноз был подтверждён. Произвели энуклеацию глазного яблока. Это было два года назад.

Сейчас самочувствие у женщины нормальное, но о ремиссии онкологического заболевания можно говорить только по прошествии пяти лет. Будем надеяться, что страшная болезнь к ней не вернётся!

Протезирование глаза ей было осуществлено?

В Уфе протезирование глаз на высоком уровне проводится во Всероссийском центре глазной и пластической хирургии. Но эта пациентка решила протезироваться в Оренбурге.

Однажды меня пригласили на консультацию в больницу. Пациент находился без сознания после судорожного синдрома. Причину судорожного синдрома я сейчас уже не помню… При осмотре глазного дна я обнаружила изменения диска зрительного нерва, характерные для опухоли головного мозга.

Ему потом сделали МРТ или КТ. Диагноз подтвердился. Но опухоль оказалась доброкачественной, ее успешно прооперировали. По моей информации, сейчас пациент чувствует себя хорошо, ведёт нормальную жизнь.

Наша с Вами беседа прекрасно показывает, насколько разнообразна работа врача-офтальмолога!

Этим мне и нравится наша работа! Многие процессы, происходящие в государстве, в обществе немыслимы без нашего участия. Скажем, получение водительских прав, охотничьего билета. Это ведь не какая-то формальность, а вопрос безопасности всех нас!

Я уже не говорю о военной службе… Разумеется, у всех будущих защитников Родины проверяется зрение. Призывников мы осматриваем непосредственно в здании военкомата. Будущие контрактники (добровольцы) приходят к нам в поликлинику.

Работа, которую я выполняю, была бы невозможна без поддержки коллег. В первую очередь, хотелось бы сказать о главном врача Миякинской ЦРБ И.М. Гилемзянове и руководителе Уфимского Института глазных болезней, главном офтальмологе Республике Башкортостан, д.м.н., профессоре М.М. Бикбове.

Ильшат Мавлявиевич уделяет пристальное внимание всех структурным подразделениям клиники, в том числе и офтальмологической службе. Он делает всё возможное, чтобы ЦРБ развивалась, успешно решала поставленные перед нами задачи.

Мухаррам Мухтарамович — один из самых авторитетных российских офтальмологов и организаторов здравоохранения, чьё имя известно далеко за пределами региона. Мне, как врачу и человеку, всегда интересно и приятно с ним общаться. Каждая личная встреча способствует повышению квалификации, вдохновляет на дальнейшую работу.

Как Вы любите проводить свободная время? Как отдыхаете?

Я — замужем. Есть взрослый сын. Свободное время предпочитаю проводить дома, с родными и близкими людьми. Зимой люблю кататься на лыжах в окрестностях нашего села. Люблю плавать. Не только в естественных водоемах, но и в бассейне. В нашем селе имеется спортивный комплекс с бассейном.

Гулсия Ахуновна, сердечно благодарю Вас за интересную, содержательную беседу! Хотелось бы пожелать Вам новых успехов!

Беседу вёл ***Илья Бруштейн***
Фото из личного архива Г.А. Галиевой

XV Российский общенациональный офтальмологический форум (РООФ 2022)

Научно-практическая конференция с международным участием

Организаторы: Министерство здравоохранения Российской Федерации; ФГБУ «НМИЦ ГБ им. Гельмгольца» Минздрава России; Общероссийская общественная организация «Ассоциация врачей-офтальмологов»; ГБОУ ВПО «МГМСУ им. А.И. Евдокимова»

28-30 сентября 2022 г. в Москве состоялся XV Российский общенациональный офтальмологический форум. В работе конференции приняли участие 1160 человек, 3625 врачей следили за ходом мероприятия в онлайн режиме. Конференция проводилась по следующим основным направлениям: новое в диагностике и лечении социально-значимых заболеваний глаз; достижения в реконструктивной хирургии глазной патологии; актуальные вопросы диагностики и лечения заболеваний сетчатки; фундаментально-прикладные исследования в офтальмологии; диагностика и лечение глаукомы: отечественные тенденции и достижения; воспалительные заболевания глаз: новое в диагностике и лечении. (продолжение)

Секция «Достижения в реконструктивной хирургии глазной патологии»

Работу секции открыла профессор Е.В. Ченцова (Москва), выступившая с докладом на тему «Реконструктивная хирургия при травмах органа зрения». Среди травматических поражений, требующих госпитализации, автор назвала проникающие ранения, контузии, ожоги, поражения придаточного аппарата глаза, при этом в первые сутки после получения травмы пациенты обращаются к врачу в 70-84% случаев. Хирургическое лечение в зависимости от сроков выполнения вмешательства подразделяется на неотложную хирургию (1-3 сутки с момента травмы), раннюю реконструктивную хирургию (7-14 дней), позднюю реконструктивную хирургию (более 30 дней).

На первом этапе проводится герметизация раны глазного яблока, иридопластика, ревизия склеры, удаление травматической катаракты, ленсэктомия с имплантацией ИОЛ при люксации хрусталика, эвакуация гифемы, удаление инородных тел, задняя трепанация склеры при геморрагической ЦХО.

После купирования травматического воспаления, на втором этапе, проводится ранняя реконструктивная хирургия, которая включает пластику радужки, удаление травматической катаракты с имплантацией ИОЛ, удаление дислоцированного хрусталика с имплантацией ИОЛ; проводится задняя трепанация склеры при геморрагической ЦХО; при гемофтальме проводится витрэтомия.

В сроки более 30 дней после травмы для купирования отдаленных осложнений необходимо проводить восстановительную хирургию и функциональную реабилитацию, а именно: витреоретинальную хирургию при развитии ПВР, фиброзе стекловидного тела в исходе гемофтальма, кератопластику при помутнении роговицы, имплантацию иридохрусталиковой диафрагмы при посттравматической аниридии и афакии и пр.

Критериями достижения высоких функциональных результатов при травмах глаза являются адекватная герметизация фиброзной капсулы глаза с максимальным восстановлением анатомических взаимоотношений на первом этапе неотложной помощи, сокращение количества хирургических вмешательств, ранние сроки реабилитации пациентов с травмами органа зрения.

Член-корреспондент РАН, профессор С.В. Саакян (Москва) от группы авторов выступила с докладом на тему «Оптико-реконструктивные операции в хирургическом лечении опухолей иридоцилиарной зоны». В соответствии с классификацией внутриглазные опухоли делятся на первичные, вторичные (метастазы); опухоли сосудистой оболочки глаза, опухоли сетчатки; злокачественные, доброкачественные (невусы, миомы, эпителиомы).

Около 20% новообразований сосудистого тракта составляют опухоли иридоцилиарной зоны (ИЦЗ), из них 80% имеют доброкачественный характер роста; 20% имеют злокачественный характер роста и представлены в основном меланомами, преимущественно, веретеноклеточными формами.

Морфологический анализ опухолей радужки показал, что в период с 2007 по 2012 год доброкачественные образования выявлялись в 88% случаев, злокачественные — в 12%; в период с 2017 по 2021 год доброкачественные образования радужки диагностировались в 66,5% случаев, злокачественные — в 33,5%.

Академик РАН В.В. Нероев

Профессор Е.В. Ченцова

Профессор И.А. Филатова

Основные методы диагностики включают визометрию, тонометрию, периметрию, биомикроскопию, гониоскопию, диафаноскопию, УЗБМ, ОКТ.

Признаки прогрессии опухоли: увеличение размеров, изменение цвета, сглаженность рельефа радужки, зона распыления пигмента вокруг опухоли, пигментные дорожки, изменение формы зрачка, нарушение реакции на свет, появление сосудистого венчика вокруг опухоли.

Лечение иридоцилиарных опухолей может включать ликвидационный метод — энуклеацию; органосохранное лечение — блокэксцизии (удаление опухоли единым блоком с окружающими здоровыми тканями), к которым относятся иридэктомия, иридоциклэктомия, иридоциклосклерэктомия, иридоциклохороидэктомия.

Преимущества блокэксцизий с иридопластикой и имплантацией ИОЛ при иридоцилиарных опухолях заключаются в профилактике осложнений, возникающих при наличии полной колобомы: цветовых и световых аберраций, сдвига иридохрусталиковой диафрагмы, вторичной гипертензии, вторичной катаракты, эпителиально-эндотелиальной дистрофии, косметических дефектов. Блокэксцизия позволяет сохранить не только глаз, но и его функции, сохранить трудоспособность и повысить качество жизни больного.

Среди факторов, влияющих на развитие катаракты, автор назвала контакт опухоли с хрусталиком, метаболические изменения; послеоперационную дислокацию хрусталика, вызванную нарушением иридохрусталиковой диафрагмы; послеоперационную гипотонию.

С.В. Саакян обратила внимание, что одномоментность проведения блокэксцизии и экстракции катаракты определяется гистологическим характером новообразования, локализацией и его размерами. Имплантация ИОЛ возможна только в случае клинически доброкачественной опухоли. Такое вмешательство имеет свои особенности, а именно: нетипичное место разреза, отсутствие мидриаза, спайки между образованием и капсулой хрусталика, деформация хрусталика, колобома радужки и цилиарного тела, частичное отсутствие цинновых связок в зоне локализации опухоли и, как следствие, сублюксация хрусталика. Однако проведение отсроченной экстракции катаракты возможно при отсутствии данных за рецидив как доброкачественной, так и злокачественной опухоли не ранее, чем через 1 год после блокэксцизии, исключая набухающую катаракту.

Имплантация искусственной иридохрусталиковой диафрагмы при колобоме радужки более 1/3 ее окружности позволяет восстановить анатомическое строение переднего отрезка глаза, значительно снизить световые аберрации, повысить остроту зрения и получить хороший косметический эффект.

С докладом «Преимущества ИХД модульной конструкции в хирургическом лечении пациентов с обширными дефектами радужки» от группы авторов выступил к.м.н. Н.П. Соболев (Москва). Цель исследования заключалась в разработке алгоритма оптико-реконструктивной хирургии при аниридии глаза на основе комбинированных малоинвазивных вмешательств с применением ИХД модульной конструкции. Ключевыми критериями, определяющими тактику хирурга, являются площадь дефекта радужной оболочки, сохранность прилежащих структур (связочного аппарата и наличие катарактального хрусталика), наличие капсульной поддержки, наличие сопутствующей патологии в виде непрозрачности оптических сред, препятствующих проведению оптико-реконструктивных операций, а также проблемы заднего отрезка.

Материал исследования составили 98 глаз с последствиями травматического повреждения переднего отдела глазного яблока пациентов в возрасте от 19 до 65 лет после первичной хирургической обработки, с остротой зрения от 0,03 до 0,3, стабильными показателями ВГД; сроки после травмы составили более 1 года.

В работе использовались стандартные монолитные диафрагмы с оптикой, скрепленной с гаптической частью, а также диафрагмы без оптической части, применяемые в составе со стандартной ИОЛ, либо с предложенным оптическим элементом. Предложен также ряд устройств для имплантации ИХД: инжектор, предусматривающий применение техники вискоинжекции, оригинальный картридж для сложения диафрагм больших диаметров.

В 57 случаях применялись разборные диафрагмы, в 41 — монолитные. В 31% случаев диафрагмы имплантировались интракапсулярно, в 39% — на остатки капсулы, в остальных случаях — в область циллиарной борозды с транссклеральной шовной фиксацией.

Наиболее оптимальным способом фиксации ИХД является фиксация в капсульном мешке (микроинвазивное вмешательство), что обеспечивает центральное положение имплантов и не требует шовной фиксации. Склеральная фиксация обеспечивает хорошее центральное положение импланта, однако сопряжена с проблемой биодеградации шовного материала.

Исследование показало, что потеря эндотелиальных клеток через год после имплантации монолитной ИХД составила 14%, после имплантации ИХД сборной конструкции — 11,7%. Средняя острота зрения составила 0,48; произошло субъективное снижение нежелательных зрительных эффектов; в 14% случаев наблюдалось повышение ВГД, некоторым пациентом проведены антиглаукомные операции, включая тяжелые дренажи; в 17% случаев наблюдался отек роговицы, в 10% — иридоциклит.

Профессор И.А. Филатова (Москва) от группы авторов выступила с докладом «Новый персонифицированный метод лечения посттравматических рубцовых изменений век». Последствия травмы в виде рубцовой деформации век являются нарушением не только косметической, но и функциональной составляющей. Среди методов лечения рубцов автор назвала хирургические, консервативные. В последнее время широкое применение в различных областях медицины получила богатая тромбоцитами плазма (БоТП). Известно, что БоТП содержит в 3-4 раза больше тромбоцитов, чем цельная кровь. Авторами принято решение применять лизат БоТП — еще более концентрированный препарат.

Цель исследования заключалась в оценке эффективности применения лизата БоТП при лечении пациентов с посттравматическими рубцовыми изменениями век в различные сроки после травм. Клиническая группа состояла из 60 пациентов молодого, трудоспособного возраста, разделенных в зависимости от полученной травмы и сроков на три группы.

Помимо традиционных методов исследования, применялось исследование состояния рубца по Манчестерской шкале, ультразвуковое исследование рубца и окружающих тканей, лазерная Допплеровская флоуметрия.

Методика введения. При раннем рубце после завершения первичной хирургической обработки (ПХО) проводилось обкалывание лизатом БоТП тканей вокруг обработанной раны; при грубом рубце в процессе подготовки к операции лизат вкалывался непосредственно в рубец; в завершении операции по пересадке свободных кожных лоскутов проводились инъекции вокруг пересаженного лоскута.

В группе ранней ПХО инъекции лизата БоТП послужили профилактической мерой формирования патологического рубца после операции. Через 3 месяца после инъекционного введения лизата БоТП у пациентов отмечали значительное улучшение косметического и функционального состояния век. Рубцы становились бледнее, мягче, менее отличались по цвету и плотности от окружающих тканей. Через 6 месяцев все показатели пришли к норме.

При лечении рубцов в отделенном периоде качество рубца менялось на более благоприятный для выполнения реконструктивных вмешательств. При сопровождении пересадки лоскута обкалыванием лизатом БоТП его приживление происходило в более ранние сроки без сокращения и рубцевания.

А.А. Кольбин (Санкт-Петербург) от группы авторов представил сообщение «Реконструктивная офтальмохирургия при одномоментной ОТГ типа Е, тяжелой контузии и ранении глазницы».

Д.м.н. С.Б. Измайлова (Москва) от группы авторов сделала доклад на тему «Фемтосекундные технологии в хирургии переднего отрезка глазного яблока». Возможности роговичной хирургии с применением фемтолазерных технологий: формирование интракорнеального тоннеля или кармана для имплантации замкнутых или разомкнутых имплантов, проведение УФ-кросслинкинга; фемтолазеры используются как этап проведения сквозной и послойной кератопластик, а также для выкраивания донорского материала по заданным параметрам.

Автор привела примеры использования фемтосекундного лазера при проведении сквозной кератопластики с применением донорского материала, выкроенного по паттерну «шляпка гриба», при передней послойной кератопластики в условиях фиброзных измененных тканей; пример одномоментного проведения передней послойной кератопластики с факоэмульсификацией пациенту после лечения герпетического кератита, с активно развивающейся катарактой.

В заключение д.м.н. С.Б. Измайлова представила перспективные разработки по использованию фемтолазера в реконструктивной хирургии переднего отрезка глаза: с целью коррекции послеоперационных аметропий с имплантацией замкнутого полимерного кольца в туннель, формируемый в строме реципиента, благодаря чему достигается лучшая сферичность и более высокие клинико-функциональные результаты; в лечении кератоконуса методом сочетанной операции радиальной кератотомии и УФ-кросслинкинга.

«Реконструкция роговицы методиками селективной трансплантации» — тема доклада профессора О.Г. Оганесяна. Докладчик представил несколько клинических случаев трансплантации десцеметовой мембраны (DMEK). DMEK сквозного трансплантата является известной методикой. Однако автор представил эксклюзивные случаи DMEK после глубокой передней послойной кератопластики (DALK). В частности, был продемонстрирован результат выполнения DMEK после DALK пациенту с ожоговым бельмом и артифакией с полным восстановлением прозрачности стромального послойного трансплантата. Период наблюдения составил более 3 лет.

Образцом реконструкции роговицы, по словам профессора О.Г. Оганесяна, является частичная DMEK, т.к. методика позволяет заместить конкретный участок роговицы необходимой площади. Разновидностью частичной DMEK является разработанный доктором О.Г. Оганесяном метод ¾ DMEK, показанием к которому является декомпенсация эндотелия роговицы на фоне антиглаукомного трубчатого дренажа. Техника операции заключается в специфическом расположении десцеметотрансплантата модифицированной формы по отношению к антиглаукомному дренажу, чтобы дренаж не соприкасался с эндотелиальными клетками донора.

Автор продемонстрировал новую модификацию селективной кератопластики, которая показана при патологии стромы дегенеративного характера. О.Г. Оганесян обратил внимание, что в таких случаях нет необходимости проведения сквозной кератопластики либо глубокой передней послойной кератопластики (DALK); методика заключалась в избирательной замене только стромы в оптическом центре, при этом боуменовый слой и десцеметова мембрана сохранялись и оставались интактны.

Далее докладчик представил концепцию пересадки эндотелиальных трансплантатов большого диаметра — mega-DSEK и mega-DMEK. На клиническом примере острого кератоглобуса с сопутствующей миопией высокой степени и артифакией автор показал, что в данном случае сквозная кертопластика и мануальная глубокая передняя послойная кертопластика представляли большой риск. Безопасным, патогенетически обоснованным и целесообразным является метод mega-DSEK — то есть DSEK с применением трансплантата максимального диаметра. Преимущества заключаются в том, что методика закрыта (не «открытое небо»), следовательно безопасна, независима от толщины роговицы реципиента, а в продемонстрированном более того позволила увеличить толщину исходно экстремально тонкой роговицы пациента. Проведение mega-DSEK привело к резорбции отека, повышению остроты зрения и существенного (хотя и частичного) утолщения роговицы. В подобных случаях СКП является крайне опасной, нецелесообразной и в долгосрочной перспективе неэффективной как в функциональном плане, так и с позиции архитектоники роговицы.

В течение многих лет авторы изучают возможность трансплантации боуменового слоя при заболеваниях роговицы, сопровождающихся разрушением или вызванных патологией боуменового слоя. Давно доказано, что по мере прорастания птеригиума через роговицу боуменовый слой фрагментируется и разрушается, что сопровождается эпителиально-мезенхимальным смешением, появлением активированных фибробластов, стромальным воспалением, неоваскуляризацией. Разрушение боуменового слоя приводит к образованию новых эпителиально-стромальных взаимодействий, приводящих к субэпителиальному фиброзу. Поскольку птеригиум и хирургическое вмешательство разрушают нормальный боуменовый слой, восстановление микроанатомии и морфологии роговицы с помощью трансплантации боуменового слоя в области его поражения является, по мнению автора, логичным и анатомо-физиологически обоснованным.

Этапы операции заключаются в простой резекции птеригиума, в свободной пластике аутоконъюнктивы, эксимерлазерной абляции зоны поражения и бесшовной трансплантации боуменового слоя после эксимерлазерной абляции со стороны стромы.

Профессор О.Г. Оганесян отметил удовлетворенность имеющимися послеоперационными результатами и высказал точку зрения, что восстановление нормальной анатомии роговицы в пораженной области путем трансплантации боуменового слоя является разумным так как боуменовый слой обеспечивает лучшие условия для прикрепления и распространения новообразованного эпителия и восстановления чувствительности роговицы. Такая трансплантация в сравнении с послойной кератопластикой малоинвазивна, бесшовна; кроме того, трансплантация боуменового слоя не увеличивает потребности в донорской ткани, т.к. трансплантат может быть получен из остатков корнеосклеральных дисков после выполнения DMEK. Наблюдения, направленные на определение частоты рецидивов и получение объективной оценки, продолжаются.

Д.м.н. П.В. Макаров (Москва) в своем докладе остановился на осложнениях при кератопротезировании и способах их профилактики. Кератопластика является «золотым стандартом» лечения различных бельм роговицы. Однако существуют ситуации, при которых единственным способом реабилитации пациентов является кератопротезирование. Наиболее частыми показаниями к кертопротезированию являются синдром Стивенса-Джонсона, неудачи кератопластики, буллезная кератопатия, ожоги.

Традиционная методика имплантации кератопротеза Федорова-Зуева двухэтапная. На первом этапе интрастромально имплантируется опорная пластина, на втором, спустя два и более месяцев, — оптический цилиндр.

Наиболее серьезным осложнением кертопротезирования, по мнению авторов и данных литературы, является асептический некроз, приводящий либо к протрузии, либо к потере кератопротеза. Методика профилактики асептического некроза, разработанного авторами, включает 4 этапа. На первом проводится укрепление бельма полнослойным лоскутом слизистой губы; на втором этапе (через 4 месяца) производят дополнительное укрепление бельма диском аутохряща с ушной раковины под лоскут аутослизистой. При нормальной толщине роговицы одновременно выполняется интрастромальная имплантация опорной пластины (гаптической части) кератопротеза с временным цилиндром (оптический цилиндр с удаленной задней частью). При истонченном бельме ограничиваются укреплением бельма диском аутохряща. На третьем этапе (также через 4 месяца) при истонченном бельме под диск аутохряща имплантируется опорная пластина с временным цилиндром, при полноценном по толщине бельме удаляют временный цилиндр, производят резекцию глубоких слоев роговицы и ввинчивание оптического цилиндра (изготовленного индивидуально для каждого пациента). Замена временного оптического цилиндра на индивидуальный у пациентов с истонченными бельмами проводится на четвертом этапе.

По мнению авторов, внедрение в практику четырехэтапной методики позволило исключить случаи аспетического некроза, протрузии и потери кератопротеза.

С докладом на тему «Применение мембранных трансплантатов в пластике конъюнктивы глазного яблока» выступила д.м.н. А.Б. Нураева (Уфа). Наиболее эффективным на сегодняшний день методом восстановления конъюнктивы является трансплантация аутослизистой оболочки губы, однако метод не вполне подходит для восстановления бульбарной конъюнктивы по причине неудовлетворительного косметического результата.

Для хирургического лечения многократно рецидивирующих птеригиумов предложены роговично-склеральные конъюнктивальные лоскуты, которые не обладали необходимой эффективностью и часто приводили к образованию симблефаронов. Аллотрансплантаты в виде консервированной слизистой оболочки губы также не нашли широкого применения.

Достаточно широко в современной хирургии применяются трансплантаты слизистой оболочки полости рта, ротационные, либо свободные конъюнктивальные аутотрансплантаты и амниотическая мембрана, используемые для замещения дефектов конъюнктивы после резекции опухоли, при конъюнктивальной недостаточности после антиглаукомной хирургии, после иссечения первичного или рецидивирующего птеригиума, после ожогового симблефарона и других рубцовых изменений конъюнктивы.

Возникла необходимость разработки трансплантационного материала для пластики конъюнктивы глазного яблока, отвечающего определенным требованиям, а именно: наличие в достаточном количестве, достаточный срок хранения, удобство для хирургического моделирования; материал должен способствовать достижению хороших клинических и косметических результатов; структура мембраны, образованной коллагеновыми волокнами, должна обеспечивать его пластичность и возможность легкого моделирования; трансплантат должен легко адаптироваться к сложному рельефу, обеспечивать раннюю эпителизацию, обладать высокими биомеханическими свойствами, а также способностью быстро замещаться рыхлым соединительно-тканным регенератом.

Такой биоматериал был разработан. Проведенные морфологические исследования показали, что в первые дни после хирургического вмешательства материал покрывался эпителием; на седьмые сутки после пересадки биоматериала трансплантат инфильтрировался клетками, прежде всего, макрофагально-гистиоцитарного ряда; на 14-е сутки трансплантат покрывался многослойным эпителием с ровной поверхностью; под трансплантатом наблюдался процесс образования сосудистой сети и тонких коллагеновых волокон; на 30-е сутки происходила резорбция трансплантата, его остатки сохранялись только в центральной зоне, окруженные кровеносными сосудами; на 90-е сутки в центральной оставались небольшие фрагменты трансплантата, в периферической зоне сформирован рыхлый регенерат.

Далее автор привела клинические примеры использования трансплантата при обширном наружном симблефароне; при обширном нижнем симблефароне в сочетании с рубцовыми заворотами, трихиазе нижнего века; примеры рецидивирующего птеригиума IV степени и первичного птеригиума II-III степени.

В заключение д.м.н. А.Б. Нураева отметила, что мембранный трансплантат для пластики конъюнктивы является дополнительным источником пластического материала для восстановительных операций на конъюнктиве, обладает оптимальными характеристиками для хирургического манипулирования, дает устойчивые функциональные и эстетические результаты при лечении различных патологий конъюнктивы, позволяет сократить сроки реабилитации.

К.м.н. С.А. Шеметов (Москва) представил доклад на тему «Обязателен ли рецидив заворота век после хирургического лечения». Патология век вызывает значительный дискомфорт: раздражение глаза, слезотечение, в некоторых ситуациях стойкую потерю зрения. Заворот нижнего века — наиболее распространенная патология, чаще встречающаяся у лиц пожилого возраста. При завороте заднее ребро века завернуто в конъюнктивальную полость, что приводит к контакту ресниц и кожи с роговицей. Для оценки состояния век существуют специальные тесты: щипковая проба (оттягивание нижнего века), оценка состояния латеральных и медиальных связок, оценка функции ретрактора, объем избытка кожи и орбитального жира. Тесты необходимы для определения типа предстоящей операции.

Автор привел клинические случаи атонического заворота в сочетании с инволюционной атрофией жировой подушки и умеренным энофтальмом, а также спастического заворота.

В заключение к.м.н. С.А. Шеметов обратил внимание, что понимание биомеханики тканей века с адекватно выбранной хирургической операцией приводит к успеху, рецидив в таких случаях крайне редок.

«Методы хирургического лечения прогрессирующей нейротрофической кератопатии» — тема доклада от группы авторов, с которым выступила к.м.н. И.А. Рикс (Санкт-Петербург). Нейротрофическая кератопатия — орфанное заболевание, к которому приводит неконтролируемой использование различных лекарственных препаратов, содержащих консерванты, либо обезболивающих препаратов. Патофизиология нейротрофической кератопатии: нарушение гомеостаза роговицы, приводящее к гипостезии, анестезии роговицы, формируется нейротрофический дефицит, в результате возникает тяжелое поражение роговичных тканей, вплоть до перфорации роговицы. Пациенты страдают хроническим воспалением, при этом хроническое прогрессирование нейротрофических процессов часто не подлежит лечению обычными способами.

Цель лечения нейротрофической кератопатии заключается в заживлении эпителиального дефекта. Прежде всего, исключается максимальное количество препаратов, назначаются лубриканты, лучше — бесконсервантные; при необходимости применяются антисептики, а также стероидные противовоспалительные препараты и аутокровь.

Оперативные вмешательства включают клей, амниотическую мембрану, аутоконъюнктивальный лоскут, покрытие корнеосклеральным лоскутом по Пучковской, лечебную кератопластику.

Автор остановилась на результатах лечения 22 пациентов с нейротрофической кератопатией на разных стадиях. Всем пациентам проводились стандартное исследование, плюс снижение чувствительности роговицы, а также автоматизированная передняя послойная кератопластика. У пациентов с диагнозом «нейротрофическая кератопатия токсического генеза» в результате вмешательства получены положительные результаты: у всех пациентов восстановились чувствительность роговицы в сроки 6-12 месяцев, высокое острота зрения и прозрачность роговицы. Иная картина наблюдалась у пациентов с нейротрофической кератопатией центрального генеза. Наблюдается прогрессирование процесса, трансплантаты мутнеют, однако в результате операции была остановлена перфорация роговицы. При этой хирургии не затрагиваются задние и средние слои роговицы, остатки нервной ткани продолжают функционировать.

В этой связи, по мнению авторов, автоматизированная передняя послойная кератопластика при реабилитации пациентов с тяжелыми прогрессирующими нейротрофическими процессами является операцией выбора.

К.м.н. Т.Р. Гильманшин (Уфа) выступил с докладом на тему «Совершенствование технологии хирургического лечения макулярных разрывов большого диаметра». Одной из патологий, приводящих к необратимому ухудшению зрения, являются идиопатические макулярные разрывы. По международной классификации они подразделяются на малые, средние и большие. Хирургическое лечение макулярных разрывов диаметром до 400 мкм прогнозируемо и высокоэффективно. Значительной проблемой для витреоретинальных хирургов представляется обоснованность и эффективность хирургического лечения больших и гигантских макулярных разрывов, диаметром более 400 мкм.

Каждая из существующих хирургических методик обладает определенными недостатками, ограничивающими область их применения, что вызывает необходимость поиска приемлемых методик лечения макулярных разрывов.

Цель исследования заключалась в оценке эффективности различных методов макулопластики и в предложении дифференцированного подхода к тактике лечения идиопатических разрывов большого диаметра. В исследовании приняли участие пациенты с первичными макулярными разрывами и рецидивами. Пациенты с первичными макулярными разрывами поделены на 4 подгруппы: 1 подгруппа — витрэктомия с пилингом ВПМ (контрольная); 2 подгруппа — макулопластика методом темпорального перевернутого лоскута; 3 подгруппа — макулопластика + собственная кондиционированная аутоплазма крови; 4 подгруппа — блокирование макулярных разрывов проводилось с помощью передней капсулы хрусталика.

В группе с рецидивами исследовались 2 подгруппы: 1 — макулопластика + собственная кондиционированная аутоплазма; 2 — макулопластика передней капсулы хрусталика. Срок наблюдения — 1 год.

Проведенный анализ показал, что лечение макулярного разрыва I и II стадии, т.е. малого и среднего диаметра, привело к высоким структурно-функциональным результатам; блокирование макулярного разрыва наблюдалось в 100% случаев; более чем в 2 раза повысилась максимальная корригированная острота зрения в течение месяца после проведенного хирургического лечения.

Анатомического закрытия макулярных разрывов большого диаметра удалось достичь лишь в 74% случаев; острота зрения повысилась в среднем в 1,5 раза.

Вышеуказанные данные позволили авторам прийти к выводу, что именно хирургическое лечение макулярных разрывов большого диаметра остается актуальной проблемой офтальмохирургии и требует продолжать поиски новых методик лечения. Одним из вопросов, по мнению авторов, является целесообразность пилинга внутренней пограничной мембраны (ВПМ). Проведенные исследования показали, что пилинг ВПМ приводит к уменьшению диаметра разрыва в среднем на 110 мкм. В подгруппе первичных разрывов, где проводился только пилинг ВПМ, острота зрения у исследуемых пациентов повысилась с 0,09 до 0,3; закрытие макулярных разрыва наблюдалось в 64% случаев. Во второй подгруппе макулопластика проводилась темпорально-перевернутым лоскутом, что привело к повышению ОЗ до 0,5, при этом блокирования макулярных разрывов удалось достичь в 91% случаев. Макулопластика с применением аутологичной кондиционированной плазмы привело к блокированию макулярного разрыва в 92,3%, функциональные параметры по сравнению с дооперационными значительно улучшились. Макулопластика с использованием передней капсулы хрусталика (4-я подгруппа) привела к блокированию макулярного разрыва в 90,1% случаев, повышению ОЗ до 0,5.

Д.м.н. С.В. Труфанов (Санкт-Петербург) выступил с докладом на тему «Хирургические методы лечения кератитов». Среди хирургических методов лечения кератитов автор назвал кросслинкинг роговицы, диатермокоагуляцию, синтетический клей, трансплантацию амниотической мембраны, аутоконъюнктивальный лоскут, покрытие корнеосклеральным лоскутом, лечебную кертопластику. Кросслинкинг используется для лечения инфекционных кератитов, наибольшая эффективность проявляется при лечении бактериальных кератитов; противопоказанием к применению метода являются вирусные кератиты. В ряде случаев с кросслинкингом роговицы целесообразно сочетать диатермокоагуляцию; при глубоких язвах — с синтетическим клеем, амниотической мембраной, аутоконъюнктивальным лоскутом, покрытием корнеосклеральным лоскутом.

Синтетический клей применяется при глубоких язвах, незначительных перфорациях. В послеоперационном периоде необходимо применять антибиотики, в последующем — антисептики, НПВС, препараты искусственной слезы.

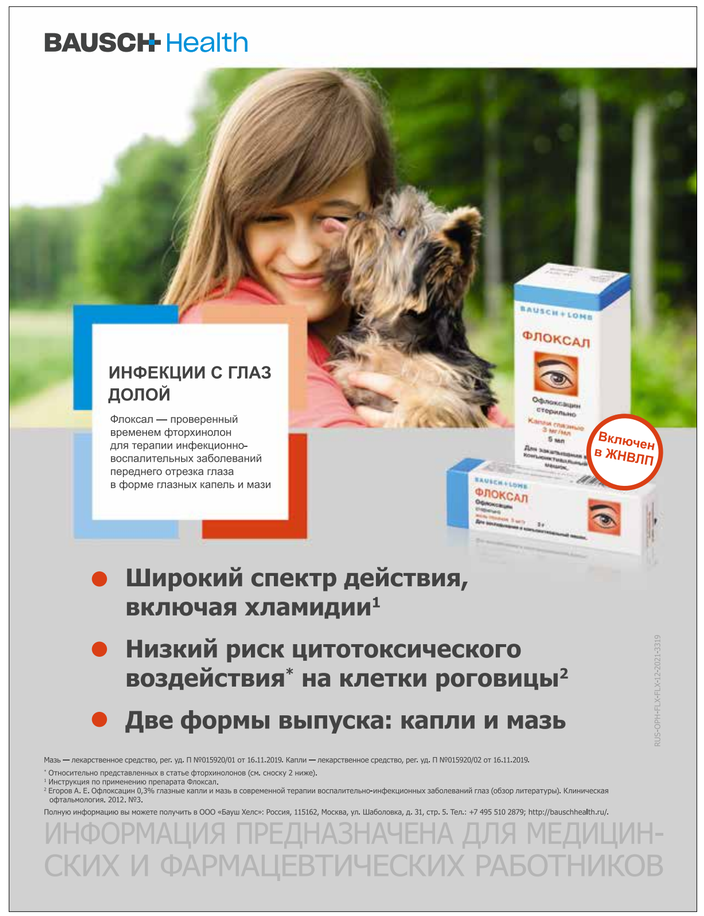

К.м.н. Н.В. Нероева

К.м.н. П.А. Илюхин

Д.м.н. В.Э. Танковский

Трансплантация амниотической мембраны приводит к интеграции трансплантата в ткань роговицы, при этом процесс нарастания эпителия происходит сверху. Хорошей эффективностью для заживления дефектов роговицы имеет аутоконъюнктивальный лоскут. Для лечения ожогов глаз, а также для заживления плохо заживающих дефектов роговицы применяется метод покрытия роговицы корнесклеральным лоскутом. При инфекционных процессах целесообразно сочетать метод с диатермокоагуляцией или кератэктомией пораженной зоны.

Наиболее радикальным способом является лечебная кератопластика. По данным литературы, 20% кератопластик в мире выполняется по поводу инфекционных кератитов; в 24% стран (в основном, развивающихся) инфекционные кератиты являются ведущим показанием к проведению кератопластики. Среди показаний: прогрессирование инфекционного процесса с риском развития склерита или эндофтальмита, десцеметоцеле, перфорации. Основная цель кератопластики — сохранение целостности глазного яблока, эрадикация инфекции, при этом улучшение зрения имеет второстепенное значение. Считается, что эффективность этих операций ниже при акантамебном кератите, при кератите смешанной этиологии, в т.ч. при сочетанном грибковом поражении. По данным литературы, только около 15% пациентов после проведения лечебной кератопластики имеют остроту зрения выше 0,1; частота реакции тканевой несовместимости может достигать 50%. При проведении сквозной кератопластики существует высокий риск тканевой несовместимости, при передней послойной — неполное удаление патогенов.

Завершил работу секции доклад от группы авторов на тему «Ургентная кератопластика у больных с коморбидными состояниями в условиях многопрофильной больницы в мегаполисе», с которым выступила к.м.н. Г.Ш. Аржиматова (Москва).

Секция «Актуальные вопросы диагностики и лечения заболеваний сетчатки»

С докладом на тему «Реальная клиническая практика применения препарата бролуцизумаб в терапии нВМД. Российский опыт» выступила д.м.н. М.В. Будзинская (Москва). В исследовании приняли участие 21 пациент с впервые диагностированной экссудативной формой ВМД, из них 12 женщин, 9 мужчин, средний возраст 73,5 года, ранее не получавшие ИВИ анти-VEGF препарата. Была проведена оценка функциональных и морфологических данных до лечения, после выполнения загрузочных доз (3 ИВИ), после выполнения 5-й ИВИ препарата бролуцизумаб. Всего было выполнено 100 ИВИ препарата.

На фоне проводимого лечения наблюдалось статистически значимое повышение МКОЗ, что можно объяснить резорбцией отека, уменьшением ЦТС и уменьшением высоты отслойки РПЭ. После 3 ИВИ лучше всего резорбировалась субретинальная жидкость (СРЖ), темпы резорбции ИРЖ и жидкости под РПЭ были одинаковыми. Хорошее проникновение молекулы бролуцизумаба через РПЭ может лежать в основе одинаковой резорбции как ИРЖ, так и жидкости под РПЭ.

Остановившись на динамике функциональных и анатомических показателей на основе клинических случаев, д.м.н. М.В. Будзинская отметила следующее: у пациента с впервые диагностированной экссудативной формой ВМД до начала терапии препаратом бролуцизумаб определяется резорбция СРЖ и ИРЖ; после 3 загрузочных инъекций — прилегание отслойки РПЭ, уменьшение высоты и площади РПЭ; через 12 недель после 5 ИВИ — отсутствие СРЖ и ИРЖ.

Далее автор представила исследование биомаркеров активности нВМД, цель которого заключалась в анализе структурных биомаркеров (субретинальный гиперрефлективный материал (СГМ), ИРЖ, СРЖ, фиброваскулярная отслойка сетчатки) после терапии препаратом бролуцизумаб у пациентов с 1 типом макулярной неоваскуляризации, которые не ответили на предыдущую терапию анти-VEGF препаратами. Пациенты были переключены на терапию препаратом бролуцизумаб на период с сентября 2021 года по март 2022 года. Анализ результатов показал достоверное уменьшение ИРЖ, СРЖ и фиброваскулярной отслойки ПЭ после первой инъекции. СГМ достоверно уменьшился через 3 месяца. Через 4 месяца офтальмологический осмотр и КТ показали отсутствие маркеров активности; ИРЖ, СРЖ, фиброваскулярная отслойка пигментного эпителия оставались стабильными, СГМ не определялся у 18 пациентов (из 20-ти) к 6 месяцам.

«Неоваскулярная ВМД. О тонкостях терапии» — тема доклада к.м.н. Е.К. Педановой (Москва). Основными принципами эффективного лечения ингибиторами ангиогенеза являются следующие: ранняя диагностика и раннее начало лечения анти-VEGF препаратами позволяет поддерживать более высокие функциональные результаты пациентов; проведение загрузочных инъекций анти-VEGF препаратов позволяет оптимизировать исходы терапии; проведение инъекций анти-VEGF препаратов в проактивных режимах дозирования в соответствии с инструкцией по применению позволяет достичь значимого и устойчивого улучшения функциональных и анатомических показателей пациента в условиях рутинной практики, сопоставимое с результатами клинических исследований. Нерегулярность проводимых инъекций (позднее начало терапии, лечение «по потребности» является основной причиной недостаточной эффективности терапии.

Необходимо также учитывать важные моменты, а именно: различать экссудативные и дегенеративные изменения в сетчатке; качество и локализация дегенеративных изменений позволяет прогнозировать функции и определить тактику лечения; дополнительным методом оценки функции является микропериметрия.

Дегенеративные ИРК, как следствие нейросенсорной дегенерации, не являются признаком активности заболевания и не требуют проведения активной анти-VEGF терапии; экссудативные ИРК — маркер активности ХНВ, требующий продолжения интенсивной анти-VEGF терапии при сохраненном или меньшем интервале.

Дегенеративные ИРК при пахиориоидальных состояниях характеризуются отсутствием данных за макулярную неоваскуляризацию (МНВ), соответственно наличие кистозных изменений в сетчатке не является следствием экссудативного процесса и не должно расцениваться как критерий активации МНВ, а также как драйвер для принятия решения о начале антиангиогенной терапии. Учитывая наличие зон атрофии пигментного эпителия и фиброзных изменений в области ретинальных кист, можно предположить, что данный процесс является дегенеративным. Образование кист обусловлено повышенной хориоидальной сосудистой проницаемостью и нарушением функции РПЭ, в первую очередь, насосной.

Частота встречаемости неэкссудативной жидкости может составлять от 10-20% до 36-52% среди пациентов с промежуточной ВМД. Чтобы предупредить проведение ненужных ИВИ и/или избежать диагноза рефрактерной нВМД следует исключить наличие жидкости неэкссудативной природы.

Далее автор остановилась на практических советах относительно критериев изменения интервала между инъекциями. Увеличение интервала: отсутствие снижения ОЗ ≥ 5 букв; отсутствие жидкости на ОКТ или: наличие СРЖ, количество которой не уменьшается при уменьшении интервала между инъекциями; отсутствие предыдущих попыток увеличить интервал. Сохранение интервала: отсутствие снижения ОЗ ≥ 5 букв; отсутствие жидкости на ОКТ или: наличие СРЖ, количество которой не уменьшается при уменьшении интервала между инъекциями; предыдущие попытки увеличить интервал между инъекциями привели к реактивации заболевания — нет уверенности в целесообразности увеличения интервала в данный момент. Уменьшение интервала: снижение ОЗ ≥ 5 букв; признаки активности заболевания на ОКТ: ИРЖ и/или новые макулярные кровоизлияния и/или нестабильная СРЖ.

В заключение к.м.н. Е.К. Педанова отметила, что улучшение/сохранение зрения должно являться основной целью терапии пациентов с нВМД как в краткосрочной, так и в долгосрочной перспективе; основные принципы эффективного лечения ингибиторами ангиогенеза: ранняя диагностика и начало лечения, регулярность терапии, применение проактивного режима инъекций; для определения терапевтической тактики и прогноза следует различать действительно жидкость (жидкость экссудативной природы) и оптически пустые гиперрефлективные зоны, а также жидкость дегенеративной / транссудативной природы; экссудативная жидкость имеет различное влияние на прогноз по ОЗ; ИРЖ ассоциирована с негативным влиянием на прогноз; проведение микропериметрии является дополнительным параметром оценки зрительной функции, представляющим научный интерес и позволяющим понять наблюдаемую динамику / жалобы пациентов.

О результатах трансплантации суспензии ретинального пигментного эпителия в эксперименте доложила от группы авторов к.м.н. Н.В. Нероева (Москва). В мире насчитывается более 200 миллионов человек со снижением зрения по причине заболеваний глаз, связанных с патологией ретинального пигментного эпителия (РПЭ), наиболее распространенным из которых является возрастная макулярная дегенерация (ВМД). В настоящее время эффективные варианты лечения доступны только для экссудативной формы ВМД, включающие многократные инъекции препаратов из группы ингибиторов фактора роста эндотелия сосудов (VEGF), при этом в структуре заболеваемости преобладает неэкссудативная форма.

В настоящее время не существует эффективных, патогенетически ориентированных методов лечения заболеваний, связанных с патологией РПЭ. Важным направлением исследования и разработки лечения является трансплантации РПЭ различного происхождения. Исследования, связанные с трансплантацией клеток РПЭ ведутся на экспериментальных животных разных видов; трансплантация осуществляется как в виде суспензии, так и в виде монослоя на искусственной мембране.

Цель исследования заключалась в анализе результатов трансплантации суспензии клеток ретинального пигментного эпителия, полученного из индуцированных плюрипотентных клеток, в ранние и отдаленные (более 1 месяца) сроки в эксперименте на кроликах с предварительно созданной моделью атрофии РПЭ.

В исследование были включены 20 кроликов (40 глаз) породы новозеландских альбиносов возраста 2,5-3,0 месяца, весом 2,0-2,5 кг. Контролем являлся левый интактный глаз.

Клеточная линия РПЭ получена путем направленной дифференцировки индуцированных плюрипотентных стволовых клеток (ИПСК) в лаборатории клеточной биологии ФГБУ ФНКЦ ФХМ ФМБА России. Культивированные клетки сохраняли эссенциальные морфофункциональные признаки РПЭ, верифицированные иммуноцитохимическим методом. Исследовались меланогенез, зрительный цикл, плотные межклеточные контакты, фагоцитоз.

За весь период наблюдения (кроме раннего послеоперационного периода 1-2 недели) при биомикроскопии не отмечалось развития воспалительных процессов, оптические среды оставались прозрачными. При осмотре глазного дна не обнаруживалось патологических изменений (скоплений экссудатов, патологических очагов, побледнений сетчатки и др.) в послеоперационном периоде.

При проведении ОКТ до трансплантации ИПСК-РПЭ выявлялась зона повышенного проникновения лазерного луча в подлежащие ткани, что свидетельствовало об атрофии пигментного эпителия. При проведении аутофлюоресценции глазного дна определялась зона крапчатой гипофлюоресценции, свидетельствующая о дисфункции ПЭ.

Состояние сетчатки через 2 недели после трансплантации пигментного эпителия: на ОКТ все слои сетчатки дифференцируются; отмечалась частичное восстановление гиперрефлективного слоя ПЭ, признаком чего являлось уменьшение степени прохождения лазерного луча под сетчатку; сохранялась неравномерная аутофлюоресценция.

Состояние сетчатки через 4 недели после трансплантации пигментного эпителия: на ОКТ слои сетчатки дифференцируются; профиль сетчатки не изменен; отрицательной динамики не выявлено; сохраняется неравномерная, непрогрессирующая аутофлюоресценция, свидетельствующая о стабильном состоянии РПЭ.

Таким образом, при динамическом контроле за животными после оперативного вмешательства по данным ОКТ и исследования в результате анализа полученных данных аутофлюоресценции не выявлено осложнений, отрицательной динамики. Анализ полученных данных позволил авторам сделать предположение, что трансплантируемые клетки ИПСК-РПЭ были правильно интегрированы и плотно прилагали к сосудистой оболочке и структурам нейросенсорной сетчатки, что было подтверждено гистологически.

Таким образом, делает вывод к.м.н. Н.В. Нероева, трансплантация клеток ИПСК-РПЭ в виде клеточной суспензии в субретинальное пространство кроликов с предварительно созданной атрофией РПЭ по разработанной методике с применением иммуносупрессии является безопасным методом, обеспечивающим сохранность сетчатки и других структур глаза. Подтверждена выживаемость интегрированных ИПСК-РПЭ клеток в сетчатку глаза модельного животного по результатам ИГХ с использованием флюоресцентно меченных антител в сроки до 6 месяцев. Для оценки функциональной эффективности трансплантации РПЭ требуются дальнейшие исследования.

Тему трансплантации РПЭ продолжил к.м.н. П.А. Илюхин (Москва), представивший от группы авторов доклад на тему «Хирургические особенности двух видов трансплантации клеток РПЭ: в виде суспензии и фиксированных на мембране». Трансплантация индуцированных плюрипотентных стволовых клеток ретинального пигментного эпителия (ИПСК-РПЭ) является одним из перспективных направлений как в плане изучения молекулярных механизмов клеточных патологий в условиях персонифицированного подхода, так и разработки подходов к клеточной терапии различных дегенеративных заболеваний сетчатки.

Субретинальная трансплантация клеток РПЭ может осуществляться двумя способами: в виде суспензии клеток, в виде монослоя, фиксированного на искусственной мембране.

Цель работы заключалась в анализе применения хирургических методов трансплантации клеток ИПСК-РПЭ в эксперименте кроликам с использованием различных модификаций.

Кроликов обезболивали внутримышечным введением препаратов «Золетил» и «Ксилазин». Операцию проводили на правом глазу, парный глаз оставляли для контроля. Мидриаз достигали закапыванием Аппамида. Перед операцией в конъюнктивальную полость закапывали «Вигамокс» и «Алкаин».

Хирургическое вмешательство проводилось в условиях операционной. Осуществлялся стандартный трехпортовый доступ с установлением ирригационной канюли, проводилась частичная витрэктомия. С помощью специальной системы с наконечником 41 G вводилась суспензия клеток в субретинальное пространство ниже диска зрительного нерва до образования пузыря отслоенной сетчатки, затем проводилась пневматическая ретинопексия.

После первых хирургических вмешательствах у 5 кроликов из 20 в ранний послеоперационный период в зоне введения образовался сквозной дефект сетчатки с рефлюксом клеток в витреальную полость. Для предотвращения таких осложнений использовалась богатая тромбоцитами плазма крови (2-3 капли) для достижения герметизации поверхности сетчатки и предупреждения рефлюкса клеток пигментного эпителия в витреальную полость. В дальнейшем суспензия вводилась без предварительной витрэктомии.

Второй метод введения клеток осуществлялся с помощью субретинальной трансплантации РПЭ на подложке толщиной в 50 мкм. Через линейный разрез сетчатки в зоне отслойки вводили субретинально ИПСК-РПЭ, фиксированные в виде монослоя на синтетической мембране, состоящей из полиуретана и желатина. Цанговыми ножницами создано линейное ретинотомическое отверстие у основания пузыря отслоенной сетчатки. Под микроскопом выкраивался лоскут подложки размером в 1,5 мм. С помощью цангового пинцета проводилось погружение лоскута в субретинальное пространство, далее проводилась пневморетинопексия. После субретинального введения подложки прямоугольной формы 27 кроликам в ранние сроки наблюдения по данным ОКТ отмечались обширные дефекты всех слоёв сетчатки с приподнятыми краями в месте ретинотомии: у 11 кроликов мембрана с клетками находилась в правильном положении — под сетчаткой, у 10 кроликов подложка была частично под сетчаткой или интраретинально, у 6 кроликов выявлена отслойка сетчатки.

С учетом осложнений для следующей серии экспериментов метод подготовки мембраны с клетками в лаборатории был модифицирован: полученные с помощью специального трепана готовые пласты округлой формы с клетками имплантировались субретинально без предварительного выделения материала хирургом. Для трансплантации подложки округлой формы требовался меньший размер ретинотомии. При этом в 18 случаях имплант находился субретинально, у 3 кроликов выявлена частичная дислокация подложки в витреальную полость и у 2 — высокая отслойка сетчатки.

Автор отметил, что оба способа являются достаточно сложными манипуляциями и не относятся к рутинным хирургическим методам. В связи с этим успешный исход операции зависел не только от выбранной методики хирургического вмешательства, но и от других многочисленных составляющих: получения клеток и мембран в лаборатории, фиксации клеток к мембране, транспортировки материала, анестезиологического пособия, положения животного в послеоперационном периоде, а также от опыта хирурга в выполнении данных манипуляций.

Таким образом, трансплантация РПЭ в суспензионной форме является относительно более простым хирургическим методом по сравнению с введением монослоя клеток на искусственной мембране, т.к. при трансплантации клеток на мембране необходимо выполнять ретинотомию больших размеров, что увеличивает риск появления неконтролируемых обширных дефектов, дислокации импланта и возникновения отслойки сетчатки.

К.м.н. Т.Д. Охоцимская

Профессор Т.Н. Киселева

Необходимо дальнейшее сравнение обоих методов с точки зрения выживаемости клеток, анатомической интеграции и функциональной эффективности. Модификация методов значительно снижает риск послеоперационных осложнений, что обеспечивает наилучший терапевтический эффект.

Д.м.н. В.Э. Танковский в своем докладе представил предварительные результаты лечения промежуточной стадии возрастной макулярной дегенерации с применением наносекундного лазера. Особенность наносекундного лазера заключается в том, что используемая энергия в 500-1000 раз ниже, чем у коагуляторов и субпороговых лазеров, экспозиция слишком коротка для провоцирования теплового повреждения.

Показаниями к применению наносекундного лазера являются ранняя стадия (категория 2) — множественные твердые друзы, небольшое количество мягких друз (диаметр от 63 до 124 мкм); промежуточная стадия ВМД (категория 3) — множество мягких друз, одна сливная друза (диаметр > 125 мкм). Противопоказания — визуализация сетчатки и пигментного эпителия ограничена из-за нарушения прозрачности сред, большая (>1000 мкм) друзеноидная отслойка пигментного эпителия, наличие другой патологии, угрожающей зрению (увеит, глаукома), наличие у пациента ретикулярных псевдодруз, поздняя стадия ВМД (атрофическая форма, наличие хориоидальной неоваскуляризации или рубцовые изменения).

Методика проведения лазерного лечения: тестовые аппликаты наносят за пределами сосудистых аркад плавно повышая энергию до момента получения едва заметного побледнения; уменьшить энергию на 20% и нанести аппликаты вдоль височных сосудистых аркад: 6 сверху и 6 снизу не ближе 1500 мкм к краю ДЗН, а также не ближе одного диаметра ДЗН к фовеа.

Курс лечения по данной методике был проведен 25 пациентам (32 глаза). Острота зрения в среднем повысилась на 0,2 и сохранялась в течение 6 месяцев. К 3 месяцам частичная резорбция отмечена у трети пациентов, к 6 месяцам частичная и полная резорбция отмечена в половине случаев. В 6% случаев отмечено прогрессирование ВМД в этот период. К 12 месяцам частичная и полная резорбция наблюдалась у 63% пациентов, при этом прогрессирование ВМД выявлено у 18%.

С совместным докладом на тему «Новые механизмы в патогенезе заболеваний сетчатки: pro et contra» выступили к.м.н. М.М. Архипова (Москва) и к.м.н. А.И. Титаренко (Санкт-Петербург).

А.Ж. Фурсова (Новосибирск) от группы авторов представила сообщение «Интравитреальное введение афлиберцепта с целью терапии ДМО в реальной клинической практике: результаты 12 месяцев у ранее получавших лечение пациентов российской когорты исследования AURIGA». AURIGA — первое крупномасштабное исследование реальной практики, оценивающее показатели эффективности терапии ИВИ-АФЛ. В исследовании ранее прошедшие курс лечения пациенты с ДМО, получавшие ИВИ-АФЛ в реальной практике в России достигали клинически значимых анатомических результатов и функциональных улучшений, поддерживающихся до конца 1 года терапии. Повышение МКОЗ (+9.1 букв) и толщина центральной зоны сетчатки ТЦЗС (-172 мкм) к 12 месяцу согласовывались с результатами, полученными в других наблюдательных исследований афлиберцепта при ДМО. После 4.1 инъекций (средние показатели), проведенных за первые 6 месяцев терапии, отмечались значимые улучшения как ОЗ, так и ТЦЗС, сохранившиеся до конца 12 месяца терапии, несмотря на снижение числа инъекций. Профиль безопасности афлиберцепта был аналогичен изученному в предыдущих исследованиях. Не сообщалось о случаях ВГВ или ретинального васкулита.

К.м.н. Ф.Е. Шадричев (Санкт-Петербург) представил доклад «Логистические особенности офтальмологической помощи больным сахарным диабетом. Движение на благо пациента?», в котором обратил внимание на вопрос взаимодействия офтальмологов и эндокринологов при ведении больных сахарным диабетом. В частности, должно приниматься совместное решение о скорости снижения уровня гликемии и времени начала интенсификации терапии (транзиторная ретинопатия); целевые значения артериального давления должны быть определены совместно; при принятии решения о возможности оперативного лечения должен соблюдаться индивидуальный подход.

К.И. Кудоярова (Уфа) от группы авторов выступила с докладом на тему «Особенности интравитреальной фармакотерапии диабетического макулярного отека». Цель исследования заключалась в сравнительной оценке эффективности интравитреального введения импланта с дексаметазоном в качестве стартовой терапии и при переключении с анти-VEGF терапии при макулярном отеке у пациентов с сахарным диабетом.

В исследовании приняли участие три группы пациентов с СД 2 типа и впервые выявленным ДМО. Критерии включения пациентов в исследование: ДМО на фоне компенсированного СД 2 типа; отсутствие изменений на глазном дне, связанных с другими заболеваниями; прозрачность оптических сред; согласие пациента на хирургическое лечение. I группа — 44 пациента (44 глаза) с впервые выявленным ДМО, которые ранее не получали специального офтальмологического лечения; II группа — 40 пациентов (40 глаз) резистентных к анти-VEGF терапии после 3 ИВИ ранибизумаба согласно Федеральным клиническим рекомендациям; III группа — 42 пациента (42 глаза) резистентных к анти-VEGF терапии после 5 ИВИ афлиберцепта согласно Федеральным клиническим рекомендациям. Всем пациентам выполнено ИВВ дексаметазон содержащего биодеградируемого импланта «Озурдекс» в дозе 0,7 мг по стандартной методике однократно.

Через 1 месяц во всех группах исследования не выявлено случаев воспалительных реакций; у 10 пациентов I группы, у 11 пациентов II группы, у 9 пациентов III группы отмечалось повышение ВГД в среднем до 25±2,5 мм рт.ст. после инстилляций гипотензивных капель (дорзоламид 2%) 2 раза в день в течение двух недель ВГД стабилизировалось во всех случаях.

Пик терапевтического эффекта во всех группах наблюдался через 3 месяца после ИВВ импланта с дексаметазоном: в 95,4%, 90% и 92,8 случаев соответственно способствовал улучшению архитектоники ретинальных слоев, уменьшению отека сетчатки и повышению остроты зрения.

Интравитреальный имплант с дексаметазоном может быть рекомендован при впервые выявленном ДМО, так как всего за одну инъекцию было достигнуто разрешение макулярного отека и высокие функциональные показатели, сохраняющиеся у 89,6% пациентов на протяжении всего периода наблюдения. Применение интравитреального импланта с дексаметазоном становится особенно актуальным при отсутствии возможности у пациента получать ежемесячные инъекции анти-VEGF препарата, что также позволяет снизить нагрузку на систему здравоохранения и повысить экономическую эффективность лечения.

К.м.н. Е.В. Бобыкин (Екатеринбург) сделал доклад «Пути повышения эффективности и безопасности антиангиогенной терапии заболеваний макулярной области в условиях реальной клинической практики». Многочисленные клинические исследования по применению антиангиогенных средств в различных режимах показали отличные результаты, однако эти достижения не в полной мере удается повторить в реальной клинической практике (РКП). По мнению автора, опыт применения метода обозначил ряд серьезных проблем, которые негативной влияют на результаты лечения и требуют решения, а именно: бремя мониторинга, бремя лечения, резистентность/тахифилаксия, финансовое бремя, осложнения.

Направления совершенствования анти-VEGF терапии заболеваний макулы: инновационные исследования, направленные на разработку новых препаратов, стратегий и терапевтических подходов (ориентированы, в первую очередь, на увеличение продолжительности лечебного эффекта); мероприятия, базирующиеся на данных РКИ и РКП (в частности, на повышение удовлетворенности и приверженности пациентов лечению); различные организационные мероприятия, призванные повысить эффективность, безопасность и доступность терапии для пациента.

Д.м.н. Д.С. Мальцев (Санкт-Петербург) сделал доклад «Мультимодальная визуализация в классификации центральной серозной хориоретинопатии». Как отметил автор, мультимодальный подход позволяет классифицировать ЦСХ на основании ключевых биомаркеров — площади и распределении поражения ПЭС и наружной ретинальной атрофии. Универсальность ОКТ-А позволяет решать задачи классификации, прогнозирования и динамического наблюдения ЦСХ: оценка площади поражения ПЭС — дифференцировка классов, оценка наличия и распространенности НРА, оценка вовлечения фовеа, оценка наличия ХНВ.

К.м.н. Т.Д. Охоцимская (Москва) от группы авторов представила доклад «Возможности использования лазерной спекл-флоуграфии в диагностике патологии сетчатки». Лазерная спекл-флоуграфия (LSFG) — неинвазивный метод двухмерной оценки глазного кровотока, позволяющий в режиме реального времени визуализировать кровоток в ретинальных сосудах и в хориоидее. В исследовании использовался лазерный анализатор LSFG-RetFlow (Nidek), работающий на основе сканирующего лазерного офтальмоскопа. Лазерное излучение длиной волны 810 нм, отражаясь от неоднородной поверхности глазного дна, дает видимость последовательной картины рассеяния, т.е. картину спеклов. Изменение спеклов за счет движения форменных элементов крови формирует карту кровотока, которая подвергается дальнейшему анализу. На карту кровотока накладывался заданный шаблон, внутри которого проводятся измерения.

На первом этапе работы проводилось определение возрастной нормы. В исследование включены 60 здоровых добровольцев. Обследуемые лица были разделены на группы по 20 человек в зависимости от возраста: 20-40 лет, 40-60 лет, более 60 лет. Обследуемые имели высокую остроту зрения, нормальные параметры артериального давления. Измерения проводились без использования мидриатиков, в естественных скотопических условиях.

Определение кровотока проводили в областях макулы и ДЗН. Снижение кровотока в области ДЗН в группе 40-60 лет составило 10-20%, в группе старше 60 лет — 20-30% по сравнению с группой 20-40 лет. Снижение кровотока в макуле в группе старше 60 лет составило 30-40%, в группе 40-60 лет снижение было менее значительным.

Обсуждены возможности применения метода при различных заболеваниях сетчатки. При диабетической ретинопатии наблюдалось выраженное снижение кровотока на поздних стадиях заболевания, в том числе на фоне проведенной терапии и стабилизации пролиферативного процесса. LSFG показал эффективность при оптической нейропатии; изучается возможность его применения при глаукоме.

Далее автор остановилась на исследовании кровотока у пациентов с пигментным ретинитом. Пигментный ретинит (ПР) — гетерогенная группа наследственных

К.м.н. Н.Л. Лепарская

Д.м.н. Л.В. Коголева

Д.м.н. А.Г. Амирян

дистрофий сетчатки, характеризующихся первичной прогрессирующей дегенерацией палочковых и колбочковых фоторецепторов, а также пигментного эпителия сетчатки и приводящих к тяжелым нарушениям зрительных функций. Занимает первое место в структуре наследственных заболеваний сетчатки — 1:3000-4000 человек. Офтальмологическая картина ПР характеризуется триадой симптомов — перераспределением пигмента по периферии глазного дна по типу «костных телец», сужением сосудов и бледностью ДЗН.

Отвечая на вопрос, являются ли сосудистые нарушения вторичными по отношению к гибели фоторецепторов или самостоятельным звеном в патогенезе заболевания, к.м.н. Т.Д. Охоцимская пояснила, что данный вопрос является открытым. По мнению одних авторов сужение сосудов является вторичным по отношению к дегенерации нейроэпителия — гибель фоторецепторов приводит к снижению потребности в кислороде, и, как следствие, сужению сосудов. Другие авторы приводят данные о независимом характере сосудистых изменений при ПР: методом флюоресцентной ангиографии с видеофиксацией показано значительное увеличение времени артериовенозного пассажа при нормальном времени «рука-сетчатка» и отсутствии реологических нарушений; для пациентов с ПР характерно снижение не только ретинального, но и хориоретинального кровотока; выявлена взаимосвязь между уровнем эндотелина 1 и офтальмоперфузией у пациентов с ПР — повышение уровня эндотелина 1, характерное для ПР, приводит к вазоконстрикции и снижению уровня ретинального кровотока, что, в свою очередь, приводит у усугублению абиотрофического процесса.

Проведенное исследование с участием 16 пациентов разных возрастных групп выявило значимое снижение показателей кровотока у пациентов с ПР по сравнению с группой контроля. ПР имеет прогредиентное течение, поэтому пациенты старшей возрастной группы, в целом, имели более тяжелое течение процесса. В абсолютных показателях изменения в старшей возрастной группе были более выражены, однако, относительно возрастной нормы эти показатели изменялись менее значимо. В старшей возрастной группе были относительно более выражены нарушения в микроциркуляторном русле.

Таким образом, приходит к заключению к.м.н. Т.Д. Охоцимская, лазерная спекл-флоуграфия представляет собой неинвазивный, быстрый и эффективный метод определения глазного кровотока. Метод позволяет определять кровоток как в определенных областях (ДЗН, макула), так и в отдельно взятых сосудах. LSFG ДЗН дает представление не только о кровоснабжении зрительного нерва, но и о состоянии магистральных ретинальных сосудов. LSFG макулярной области дает представление о совокупном ретинальном и хориоидальном кровотоке. Метод обеспечивает широкую характеристику показателей пульсовой волны и может быть полезен как в клинической практике, например, для оценки динамики лечения, так и для фундаментальных научных исследований. Выявленный дефицит кровотока при офтальмопатологии может являться информативным диагностическим критерием и требует дальнейшего изучения.

«Эхографические дифференциально-диагностические критерии передней ишемической оптической нейропатии (ПИОН) и оптического неврита (ОН)» — тема доклада от группы авторов профессора Т.Н. Киселевой (Москва). Методами визуализации при патологии зрительного нерва (ЗН) являются офтальмоскопия, фоторегистрация глазного дна, ФАГ, ОКТ, ангио-ОКТ, HRT, УЗИ (В-скан), КТ, МРТ, МР-ангиография, КТ-ангиография.

Преимущества эхографии зрительного нерва — неинвазивность, доступность, воспроизводимость результатов, возможность многократного проведения исследования, не требует введения контрастных веществ, исключает лучевую нагрузку. Недостаток — ограничение визуализации у вершины орбиты.

Цель исследования заключалась в определении эхографических характеристик в дифференциальной диагностике ПИОН и ОН.

В исследование включено 80 человек в возрасте 40-60 лет: 40 пациентов (20 пациентов с ПИОН и 20 пациентов с ОН) и 40 здоровых лиц. Помимо стандартных методик использовали ОКТ, ОКТ-А, УЗИ с оценкой кровотока, эходенситометрию. Лабораторные исследования, консультации других специалистов проводились по показаниям.

УЗИ включало исследование хода зрительного нерва (ЗН) в орбите, толщины ЗН с оболочками и без оболочек, эхогенности и внутренней структуры ЗН с количественной оценкой акустической плотности (АП) в режиме эходенситометрии. Проводилось УЗИ ЗН с оценкой кровотока в режимах ЦДК и импульсной допплерографии, в ходе которого исследовали показатели гемодинамики в глазной артерии (ГА) и ее ветвях: ЗКЦА и ЦАС. Оценивались следующие показатели кровотока: максимальная систолическая скорость (V syst), конечная диастолическая скорость (V diast), индекс резистентности (RI).

Компьютерная периметрия показала наличие скотом и квадрантных выпадений полей зрения у пациентов обеих групп. В 5 (25%) случаев с ПИОН наблюдались типичные альтитудинальные скотомы. У пациентов с ОН отмечалось достоверное снижение средних показателей АП по сравнению с таковыми у пациентов с ПИОН и у здоровых добровольцев. Оценка параметров гемодинамики в сосудах глаза продемонстрировала статистически достоверное снижение скорости кровотока (V syst и V diast) в ЦАС и ЗКЦА у пациентов с ПИОН, по сравнению с таковыми при ОН и в норме. Статистически достоверных различий между показателями кровотока у пациентов с ОН и у здоровых добровольцев не отмечалось.

Таким образом, делает вывод профессор Т.Н. Киселева, в комплекс клинико-инструментального обследования пациентов с ПИОН и ОН необходимо включать УЗИ ЗН с оценкой кровотока; эхографическими характеристиками ПИОН можно считать нормальные значения АП ЗН и признаки дефицита кровотока (гипоперфузии) в ЗКЦА и ЦАС на пораженном глазу; у пациентов с ОН акустическая плотность ЗН значительно снижена при нормальных показателях ретробульбарного кровотока.

Доклад профессора Р.Р. Файзрахманова (Москва) был посвящен влиянию продолжительности силиконовой тампонады на функциональные параметры макулярной зоны при оперативном лечении регматогенной отслойки сетчатки (РОС). Ведущим направлением оперативного лечения РОС является pars plana витрэктомия с использованием эндотампонады. Лидирующие позиции занимает силиконовая тампонада, однако вследствие токсического действия тампонирующей среды оптимальные сроки силиконовой тампонады варьируют от 2 до 6 месяцев.

Силиконовое масло (SO) представляет собой линейный синтетический полимер, жидкую форму силикона, который в твердой форме используется для склерального пломбирования. Удельный вес — 0,97 г/см^3, что легче воды.

Показания к силиконовой тампонаде: регматогенная отслойка сетчатки с множественными разрывами, пролиферативные процессы витреальной полости, тракционные отслойки сетчатки, макулярная патология.

Среди недостатков применения силиконового масла — гипертензия, причины которой заключаются в следующем: большое количество силиконового масла в витреальной полости, что обеспечивает сдвиг иридохрусталиковой диафрагмы к передней камере глаза; локальная слабость цинковых связок, что приводит к выходу силиконового масла в переднюю камеру глаза и перекрытие путей оттока ВГЖ; повышенная эмульгация силиконового масла определяет выход эмульсии в переднюю камеру глаза и перекрытие зоны оттока ВГЖ; афакия определяет нарушение целостности передней камеры глаза, блок перераспределения ВГЖ.

Пролонгированная силиконовая тампонада сопряжена с такими осложнениями, как эмульгация силиконового масла, офтальмогипертензия, эпиретинальный фиброз и макулярный отек, развитие катаракты, необъяснимое снижение зрения.

Проведенные авторами исследования позволили прийти к выводу о том, что при использовании силиконового масла в качестве тампонирующей среды в сравнении с газовоздушной тампонадой в 2,4 раза чаще определяется эпиретинальная мембрана, в 2,7 раза — кистозные изменения, локализующиеся в зоне внутреннего ядерного слоя сетчатки, определяется снижение параметра фокальных потерь GCC сосудистой плотности в поверхностном сосудистом сплетении во всех секторах ETDRS зоны парафовеа, а также в зоне верхнего и назального секторов перифовеа. При сравнительном анализе функционального статуса после витректомии по поводу регматогенной отслойки сетчатки демонстрируется более низкое значение остроты зрения при использовании силиконового масла в сравнении с газом.

При силиконовой тампонаде витреальной полости более 60 суток по поводу отслойки сетчатки с прилежащей макулы было выявлено снижение ретинальных слоев от ВМП до внутреннего плексиформного слоя в зоне парафовеа во всех исследуемых секторах ETDRS, снижение сосудистой плотности вокруг аваскулярной зоны, снижение сосудистой плотности поверхностного сплетения во всех секторах, превышение параметра FLV и GLV, снижение ретинальной чувствительности в зоне I и II и среднего значения паттерна.

Таким образом, тампонадой выбора при РОС с ПВР до С2 выступает газовоздушная тампонада; в случае применения силиконового масла его следует удалять из витреальной полости не позднее 60 суток.

«Хирургическое лечение макулярного разрыва без послеоперационной тампонады витреальной полости» — тема сообщения А.Ю. Клейменова (Екатеринбург). Среди методов лечения макулярного разрыва (МР) автор назвал витрэктомию, удаление внутренней пограничной мембраны (ВМП) или использование перевернутого лоскута ВПМ, аппликация богатой тромбоцитами плазмы (БоТП), газовую тампонаду (воздухом или газом с длительным периодом рассасывания). Газовая тампонада обладает рядом недостатков: снижение зрения в ранним п/о периоде (актуально при монокулярном зрении), вынужденное положение пациента, невозможность авиаперелетов в раннем п/о периоде, риски осложнений (катаракта, тракции на сетчатку).

Цель работы — представить бестампонадную методику хирургического лечения МР, отдаленные результаты и преимущества ее применения.

В исследование вошли две группы больных, прооперированных в Екатеринбургском центре МНТК «Микрохирургия глаза» в период с 2018 по 2020 гг. В основной применялась методика, разработанная в Центре без использования послеоперационной тампонады витреальной полости (30 глаз), в контрольной группе — традиционная технология лечения МР (30 глаз). Все операции начинались с 3-портовой витрэктомии 25-27G и выделения задней гиалоидной мембраны в центральных отделах сетчатки, после чего выполнялось окрашивание и удаление внутренней пограничной мембраны в макулярной зоне, и производился обмен солевого раствора на воздух. Затем на область разрыва наносилась БоТП в количестве 0,05–0,1 мл с экспозицией 2 минуты. Далее у пациентов контрольной группы операция завершалась заменой воздуха на 20% газ сульфургексафторид (SF6). Во основной группе на образовавшийся из БоТП сгусток фибрина наносился 0,5-1 мл жидкого перфторорганического соединения (ПФОС) и оставлялся там на 3 минуты. В течение этого срока фибрин прижимался к сетчатке, после чего ПФОС пассивно удалялось экструзионной канюлей, и операция завершалась обменом воздуха на сбалансированный солевой раствор (BSS).

В основной группе (без тампонады) ни в одном случае не понадобилось вынужденное положение пациента, 3 пациента смогли улететь на следующий день после операции; время операции увеличилось на 6 минут. В контрольной группе (с тампонадой) пациенты испытывали затруднения и дискомфорт при соблюдении вынужденного положения «лицом вниз» и предъявляли жалобы на крайне низкую О3 в раннем п/о периоде. Время полной абсорбции газа SF6 составило от 20 до 26 суток, срок реабилитации центрального зрения — от 7 до 12 суток. Острота зрения в группе без тампонады в 1-е сутки в 73,3% случаев превышала предоперационный показатель.

В заключение автор отметил, что разработанная методика позволяет эффективно лечить макулярные разрывы размером от 100 до 900 мкм в узкой части и от 600 до 1700 мкм в базовой части; предупреждает развитие катаракты минимум в течение 2 лет; не вызывает офтальмогипертензии в раннем п/о периоде. Предложенный метод ускоряет реабилитацию больных с МР и может быть рекомендован в рутинной клинической практике при: при лечении лучше видящего или единственного глаза, невозможности соблюдения пациентом вынужденного положения в раннем п/о периоде, при необходимости авиаперелета или подъема на высоту в раннем п/о периоде, при лечении пациентов с прозрачным хрусталиком в возрасте до 45 лет.

К.м.н. Н.Л. Лепарская (Москва) выступила с докладом на тему «Первые клинические результаты использования антипролиферативного препарата в ходе витреоретинальной хирургии при лечении открытой травмы глаза». Показания: образование рубцовой ткани в зоне повреждения склеры, хориоидеи и сетчатки, формирование которой приводит к развитию тракционной отслойки сетчатки и регматогенной отслойки сетчатки с активизацией процесса пролиферативной витреоретинопатии (ПВР), т.е. образования эпиретинальных мембран с контрактильными свойствами.

Цель работы — оценить формирование рубцовой ткани в зоне повреждения сетчатки, хориоидеи и склеры на фоне интравитреального введения препарата пролекарства Мелфалан, ассоциированного с липосомами; оценить формирование эпиретинальных мембран, т.е. развития ПВР с развитием тракционной отслойки сетчатки на фоне интравитреального введения пролекарства Мелфалан, ассоциированного с липосомами.

В исследование включены 10 пациентов после первичной витреоретинальной операции с интравитреальным введением 0,1 мл раствора препарата Мелфалан 0,001 мг, ассоциированного с липосомами. Ежедневное наблюдение в стационаре 5-7 дней, ежемесячное наблюдение после операции в течение 3 месяцев.

К.м.н. Н.Л. Лепарская представила первые 4 клинических результата использования препарата во время витреоретинальной операции у пациентов после тяжелой открытой травмы глаза. В 3 случаях, в которых воздействие антипролиферативного препарата, ассоциированного с липосомами, предотвратило избыточный рост соединительной ткани в области повреждения склеры, хориоидеи и сетчатки, развития ПВР не наблюдалось. Не происходило образования тракционной отслойки сетчатки, силиконовое масло через 2-3 месяца было удалено, получен высокий функциональный результат. В одном случае, где мобилизация сетчатки не была достигнута во время ВР операции, получен удовлетворительный косметический результат, несмотря на развитие субатрофии.

К.м.н. Д.Г. Арсютов (Чебоксары) в своем докладе представил тактику хирургического лечения центральной отслойки сетчатки с макулярным разрывом различного диаметра у пациентов с высокой миопией и стафиломой склеры. В методике используется аутологичная кондиционированная плазма в качестве композита, блокирующего макулярный разрыв, и пневморетинопексия в качестве финальной тампонады. Как показывают клинические примеры, методика является максимально щадящей и высокоэффективной, позволяет добиться полного анатомического прилегания сетчатки и закрытия макулярного разрыва, исключает необходимость силиконовой тампонады, минимизирует риск послеоперационных осложнений.

Д.м.н. Л.В. Коголева (Москва) от группы авторов сделала доклад «Первые результаты генной терапии наследственных дистрофий сетчатки у детей». Наследственные заболевания глаз (НЗГ) — заболевания органа зрения, развитие который связано с различными дефектами и нарушением в наследственном аппарате клеток. Всего известно около 6000 НЗГ. Наследственные дистрофии сетчатки (НДС) — группа генетически гетерогенных болезней сетчатки, характеризующиеся прогрессирующей потерей функции фоторецепторов и приводящих к инвалидности по зрению в раннем возрасте. Идентифицировано более 25 генов.

Среди наследственных дистрофий сетчатки выделяют врожденный амавроз Лебера и пигментный ретинит, ассоциированные с биаллельной мутацией гена RPE65, при которых возможно проведение генозаместительной терапии. Врожденный амавроз Лебера характеризуется ранней манифестацией в младенческом возрасте, при котором наблюдается нистагм, плохая фиксация на предметах, поиск источника света, некорригируемое снижение О3. Пигментный ретинит проявляется в первой-второй декаде жизни, сопровождается потерей периферического поля зрения, снижением темновой адаптации.

На сегодняшний день существует единственный препарат для проведения этиотропной терапии наследственных заболеваний сетчатки «Воретиген непарвовек», зарегистрированный в апреле 2022 года, предназначенный для пациентов с биаллельной мутацией в гене RPE65.

Показания к лечению: наличие у пациента участка сетчатки с толщиной > 100 µm в пределах заднего полюса по данным ОКТ; участка сетчатки размером ≥ 3 дисков зрительного нерва без атрофии или пигментной дегенерации в пределах заднего полюса; наличие сохранных участков полей зрения в пределах 30° от точки фиксации (по Гольдману или эквивалентным способом).

Субретинальная инъекция выполняется под наркозом после витрэктомии. Режим применения: 1,5 x 10^{11} вг препарата в каждый глаз; объем каждой инъекции в субретинальной пространство составляет 0,3 мл; процедура введения препарата в каждый глаз выполняется в различные дни с интервалом не менее 6 дней.

За определенный период времени в ФГБУ «НМИЦ глазных болезней им. Гельмгольца» было пролечено 6 детей (12 глаз) в возрасте 5-12 лет с подтвержденным диагнозом «Амавроз Лебера» 2 типа. Диагностическое исследование включало оценку МКО3, периметрию, электроретинографию, микропериметрию, ОКТ с фоторегистрацией и офтальмоскопией, а также оценку субъективных ощущений. Показатели МКО3 до и после лечения в течение 1, 3, 6 месяцев наблюдений не выявили существенной динамики повышения О3, что согласуется с результатами зарубежных центров. По данным периметрии у 4 детей (8 глазах) в сроки от 1 до 6 месяцев после лечения отмечено устойчивое расширение полей зрения. По данным микропериметрии через 1 месяц отмечено устойчивое повышение зрения и максимальной цветовой чувствительности. По данным электроретинографии у 4 детей (8 глаз) в сроки от 1 до 6 месяцев отмечено появление и дальнейшее повышение биоэлектрической активности сетчатки. По данным ОКТ выявлено изменение толщины сетчатки, структурных изменений сетчатки, что также согласуется с данными международных исследований. Субъективная оценка эффективности препарата по данным опроса пациентов и родителей показала, что уже в начальный период времени после лечения пациенты отмечают улучшение контрастности, повышение способности ориентироваться в темноте, различать детали и цвета.

Профиль безопасности: воспаление глаза (эписклерит) — 1 глаз; транзиторное повышение ВГД — 4 глаза, в т.ч. 2 глаза — стойкая офтальмогипертензия (1,5 месяца); распространенная хориоретинальная дистрофия (выявлена через 3 месяца после введения препарата) — 2 глаза; атрофия хориоретинальная в месте введения — 7 глаз; локальное помутнение задней капсулы хрусталика — 1 глаз.

В заключение д.м.н. Л.В. Коголева отметила, что применение генозаместительной терапии у таргетных пациентов с подтвержденным диагнозом наследственных дистрофий сетчатки, связанных с биаллельными мутациями в гене RPE65, сопровождалось достижением клинически значимого результата у всех пациентов. Первый опыт применения в России в когорте детей согласуется с результатами зарубежных центров и проведенных клинических исследований. Для оценки долгосрочных результатов терапии необходим последующий мониторинг. В структуре мониторинга необходимо тщательной регулярное наблюдение с проведением комплексной клинической оценки. В основе дальнейшего успешного внедрения генозаместительной терапии у данной категории пациентов лежит междисциплинарный подход и безотлагательное проведение терапии.

«Эффективность хирургического лечения семейной экссудативной витреоретинопатии у детей» — тема доклада, представленного от группы авторов к.м.н. Е.В. Денисовой (Москва). Семейная экссудативная витреоретинопатия (СЭВР) — редкое наследственное заболевание, характеризующееся аномальным ретинальным ангиогенезом и вариабельными клиническими проявлениями: от наличия авасцулярных зон (А3) на периферии сетчатки в течение всей жизни пациента до развития тотальной отслойки сетчатки в раннем возрасте. Более тяжелое течение СЭВР наблюдается при манифестации в детском возрасте.

В настоящее время этиотропная терапия заболевания не разработана, лечение является симптоматическим. Хирургическое вмешательство проводится при наличии плотных эпиретинальных мембран (ЭРМ) в области заднего полюса и/или отслойки сетчатки. Исследования эффективности хирургического лечения СЭВР немногочисленны, их результаты неоднозначны. Так прилегание сетчатки, по данным разных авторов, достигается в 62-86%. В РФ анализ результатов хирургического лечения СЭВР не проводился.

Цель работы заключалась в анализе эффективности хирургического лечения разных стадий СЭВР у детей.

С января 2012 по сентябрь 2021 года в НМИЦ ГБ им. Гельмгольца наблюдалось 88 детей с СЭВР (163 больных глаза), из них хирургическое вмешательство проведено 33 пациентам в 35 глазах. Показания к хирургическому лечению: наличие выраженных эпиретинальных мембран с тракцией или деформацией заднего полюса; распространенная тракционная, тракционно-экссудативная, редко регматогенная отслойка сетчатки; рефрактерный к терапии гемофтальм. Оперативное лечение не проводили при наличии «сухой» складки сетчатки без значительного мембранообразования в стекловидном теле и эпиретинально, при наличии локальной периферической тракционной и/или экссудативной отслойки сетчатке. Показания к операции выявлены со 2 стадии заболевания.

Выбор операции осуществлялся в соответствии с клинической картиной. В большинстве случаев проводилась трехпортовая микроинвазивная (23G) витрэктомия без или с различными видами эндотампонады. Оценка эффективности вмешательства проводилась через 1-2 месяца и в динамике в сроки от 1 до 5 лет (в среднем 2 года). Эффективной считали операцию при ликвидации витреоретинальной тракции в центральном отделе, ее устранении или уменьшении на периферии, частичном или полном прилегании сетчатки.

Исследования показали, что эффективность хирургического лечения СЭВР коррелирует со стадией заболевания, составляя в отделенные сроки наблюдения 100% во 2 стадии, 73-88% в 3-4 стадиях. Повышение О3 после операции достигнуто в 80% случаев во 2 и 3 стадиях и лишь 19% — в 4-й, в остальных случаях успешное хирургическое лечение позволило сохранить имеющиеся зрительные функции. Оперативное вмешательство в 5 стадии преимущественно носило органосохранный характер.

К.м.н. Е.В. Денисова обратила внимание, что сложности витреоретинальных вмешательств при СЭВР обусловлены формированием плотных эпиретинальных сращений и задней гиалоидной мембраны с сетчаткой, особенно на периферии, в связи с чем их полное удаление зачастую невозможно, наличием новообразованных и расширенных собственных сосудов сетчатки, что ассоциировано с риском интра- и постоперационных кровоизлияний, экссудации и репролиферации. В связи с, как правило, длительным существованием отслойки сетчатки отмечаются ее ригидность, плотные складки, интраретинальный фиброз, что в целом негативно сказывается на эффективности операции, а в ряде случаев служит противопоказанием для ее проведения.

Для улучшения анатомических и функциональных результатов лечения СЭВР необходима ранняя диагностика заболевания, при наличии авасцулярных зон и активных сосудов — проведение их лазеркоагуляции, что позволяет остановить дальнейшее прогрессирование СЭВР 1Б-3А стадии в 70-100% случаев, а также регулярное наблюдение пациентов для своевременного выявления показаний к дополнительной лазеркоагуляции или хирургическому вмешательству.

Член-корреспондент РАН, профессор С.В. Саакян (Москва) выступила с докладом на тему «Неинвазивные технологии в ранней диагностике и лечении начальных меланоцитарных новообразований хориоидеи». Увеальная меланома (УМ) составляет от 5 до 14,9% среди меланом всех локализаций; составляет 85% от всех меланом глаза; 85-90% меланом локализуются в хориоидее, до 5% — в радужке. Представляет собой мультифакторную злокачественную внутриглазную опухоль меланоцитарного генеза с наиболее частой локализацией в хориоидее; имеет высокий риск метастазирования и неблагоприятный витальный исход. Невус хориоидеи в отличие от УМ — доброкачественная опухоль меланоцитарного генеза; при 5-летнем наблюдении малигнизация невуса хориоидеи составляет 1% при отсутствии факторов риска. Автор обратила внимание, что при наличии клинико-инструментальных факторов риска трансформация невуса в меланому хориоидеи составляет 55% (снижение остроты зрения, диаметр опухоли > 5 мм, толщина опухоли > 2 мм, наличие «симптома пустоты», поля оранжевого пигмента, субретинальный экссудат).

Методы обследования внутриглазных опухолей: офтальмоскопия с широким зрачком, ультразвуковое исследование с допплерографией (УЗДГ), ФАГ, СОКТ, индоцианин грин ангиография (ИГА). В диагностике начальных опухолей важное значение имеет ОКТ-А.

Особая роль принадлежит молекулярно-генетическому исследованию, а именно определению частоты встречаемости онкогенов GNAQ/GNA11 в цоДНК периферической крови у пациентов с меланоцитарными внутриглазными опухолями.

Среди методов лечения меланоцитарных опухолей хориоидеи различаются органосохраняющие и ликвидационные методы. Органосохраняющие — блокэксцизия, лазерное лечение, брахитерапия, эндорезекция, протонотерапия; ликвидационные — энуклеация, экзентерация орбиты.

Автор напомнила, что основная задача офтальмологов заключается в выявлении опухолей на ранних стадиях, т.к. выживаемость при этом составляет 94%.

В заключение член-корреспондент РАН С.В. Саакян особое внимание обратила на то, что лечение внутриглазных опухолей может быть только комбинированным и определяется офтальмоонкологом, залогом успеха является ранняя диагностика и онконастороженность, а также на то, что диспансерное наблюдение должно быть пожизненным.

С заключительным докладом секции «Локальные методы лечения отграниченных гемангиом хориоидеи» выступила д.м.н. А.Г. Амирян (Москва). Гемангиома хориоидеи представляет собой редкую доброкачественную опухоль сосудистой оболочки глаза, относится к врожденным порокам развития (гамартомам) с локализацией преимущественно в области заднего полюса глаза. Несмотря на врожденный характер процесса, первые жалобы возникают на 3-5 декаде жизни больного, когда происходит скопление субретинальной и интраретинальной жидкости, или развивается отслойка сетчатки. С учетом локализации опухоли преимущественно в постэкваториальной зоне, наиболее ранними жалобами являются — метаморфопсии, позже присоединяются снижение зрения, дефекты в полях зрения.

Различают две клинические формы гемангиомы. Диффузный вариант, как правило, сопровождает синдром Стерджа-Вебера и характеризуется диффузным утолщением хориоидеи на протяжении более одного квадранта. Отграниченная гемангиома характеризуется наличием солитарного, унилатерального узла красного, розового, красно-оранжевого цвета, схожая с цветом хориодеи. Основание опухоли слегка пигментированное, окруженное кольцом компрессированной хориоидеи. Проминенция обычно менее 5 мм.

Обычно у больных нормальное ВГД, но повышение ВГД наблюдается при развитии неоваскулярной глаукомой вторично из-за длительно существующей вторичной отслойки сетчатки.

Диагностика гемангиомы хориоидеи комплексная и традиционно основывается на данных анамнеза, клинической картины и результатах современных инструментальных методов обследования, что позволяет с высокой точностью установить диагноз опухоли и планировать адекватное ведение больного. Морфологическая диагностика, как правило, имеет место у пациентов с терминальной стадией, при развитии вторичной некомпенсированной болящей глаукомы, требующей проведения энуклеации.

Используя современный арсенал высокотехнологичных методов исследования в дополнение к клинической картине и анамнестическим данным, удается свести к минимуму удельный вес диагностических ошибок.

Основная цель лечения гемангиомы хориоидеи заключается в уменьшении количества субретинальной жидкости и макулярного отека; вторая цель — уменьшение размеров опухоли. Ни один из распространенных методов лечения не является абсолютно удовлетворительным для достижения хороших результатов, поскольку стратегия лечения данных опухолей должна быть направлена на улучшение зрительных функций, что является далеко не всегда реализуемой.

При отсутствии жалоб у пациента, при высокой отслойке сетчатки, отсутствии субретинальной жидкости, локализации опухоли вблизи макулы рекомендуется наблюдение. Наиболее распространенными методами лечения являются лучевая терапия (брахитерапия) и лазерное лечение (разрушающая и отграничительная). Цель отграничительной лазеркоагуляции — добиться хориоретинальной адгезии вокруг опухоли и предотвратить распространении субретинальной жидкости. Брахитерапия — наиболее надежный метод лечения, который позволяет разрушить опухоль, но в то же время приводит к развитию ряда лучевых осложнений.

В заключение д.м.н. А.Г. Амирян отметила, что гемангиома хориоидеи представляет реальную угрозу для потери зрения и глаза как органа; ни один из локальных методов лечения не позволяет добиться полного терапевтического эффекта с сохранением визуальных функций; при планировании ведения больного необходимо учитывать анамнестические данные, особенности клинической картины, состояние зрительных функций, размеры опухоли, васкуляризацию, характер и степень выраженности вторичных опухолеассоциированных изменений окружающих тканей и преломляющих сред глаза.

(продолжение следует)

Материал подготовил ***Сергей Тумар***

Фотографии предоставлены оргкомитетом

Пироговский офтальмологический форум

25 ноября 2022 г., г. Москва

Секция «Глаукома»

Профессор Н.С. Ходжаев (Москва) от группы авторов сделал доклад на тему «Клинико-морфологическое обоснование профиля безопасности микроимпульсной циклофотокоагуляции». Наиболее значимый вклад в структуру инвалидности по зрению и слепоты вносит терминальная глаукома (ТГ). В лечении пациентов применяется непрерывно-волновая циклофотокоагуляция (нвЦФК), обеспечивающая максимально возможное снижение ВГД, купирование болевого синдрома, снижение числа принимаемых гипотензивных препаратов. Недостатки метода: болезненность, серьезные послеоперационные осложнения (угнетение влагопродукции, гипотония, субатрофия глазного яблока).

В качестве альтернативы в последнее время применяется микроимпульсная диод-лазерная ЦФК: длина волны 810 нм, мощность излучения до 3000 мВт, длительность излучения до 100 сек. Энергия в зону воздействия передается пакетированно, что предупреждает избыточное нагревание ткани. В результате воздействия происходит улучшение оттока ВГЖ.

Цель исследования — обоснование безопасного диапазона лазерного воздействия мЦФК на основании морфологических, иммунологических и клинико-функциональных исследований. Дизайн исследования: математического моделирование, экспериментальные исследования, клинико-функциональные исследования.

Математическая модель, показала, что средняя максимальная температура мЦФК составляет 49°, нвЦФК — 73,4°, при этом денатурация белка наступает при 50-55°, коагуляция белков — при более 70°. На следующем этапе проведено исследование ex vivo с донорским глазом, разделенным на 4 зоны: 1 — контроль (без воздействия), 2 — 2,0 Вт, 3 — 2,5 Вт, 4 — 2,8 Вт. По результатам морфологического исследования, в зонах 2, 3, 4 отмечено отсутствие видимых участков некроза и коагуляции, умеренная

Профессор Н.С. Ходжаев

Профессор В.В. Черных (Новосибирск)

отечность цилиарных отростков (ЦО), их более выраженная складчатость, депигментация в концевых отделах. Общие гистологические признаки лазерного воздействия: участки отслойки эпителиальных структур от базальной мембраны; признаки дегидратации в концевых отделах ЦО с формированием плоского комплекса склейки эпителия с базальной мембраной. В зоне 3 наблюдалась более уплотненная дегидратированная строма отростков на всем протяжении.

Морфологическая картина ЦТ при мЦФК с режимом воздействия 2,0-2,5 Вт сопоставима с данными литературы: участки отслойки комплекса эпителия от базальной мембраны; сохранение архитектуры стромы ЦТ; отсутствие каких-либо эффектов лазерного воздействия в тканях склеры, конъюнктивы; отсутствие элементов коагуляционного некроза в тканях ЦТ при мощности 2,0 Вт. Таким образом, делает вывод автор, режим мЦФК с мощностью 2,8 Вт и экспозицией 160 сек. не вызывает коагуляционных повреждений тканей глаза и является безопасным.

Исследование иммунологических критериев эффективности показало следующие результаты: мощность 2,0 Вт — отсутствие достоверных различий с контрольной группой при анализе про- и противовоспалительных цитокинов; мощность 2,5 Вт — достоверные различия с контрольной группой и мощностью 2,0 Вт при анализе провоспалительного цитокина TNF-α на 14 и 21 сутки наблюдения; мощность 2,8 Вт — достоверные различия с контрольной группой и мощностью 2,0 Вт при анализе цитокина TNF-α на 14 и 21 сутки наблюдения, а также со всеми тремя группами при анализе провоспалительного цитокина IL-1β. Таким образом, мЦФК с мощностью 2,8 Вт и экспозицией 160 сек. детермонирует физиологические процессы воспалительной альтерации, маркерами которых выступают провоспалительные цитокины.

Выявленные находки были верифицированы в клинике: динамика уровня ВГД *(рис. 1)*, интерпретация по группам показала дозозависимый характер снижения ВГД *(рис. 2)*, анализ гидродинамики показал, что мЦФК отрицательно не влияет на влагопродукцию, но достоверно увеличивает отток ВГЖ. Ультразвуковая биомикроскопия показала значительное снижение толщины цилиарного тела через 2 года после мЦФК, при этом статистическая разница между мЦФК и нвЦФК отмечается через 6 месяцев наблюдения.

Таким образом, авторы пришли к следующему заключению: на основании морфологического исследования обосован безопасный диапазон суммарной лазерной энергии при мЦФК с мощностью от 2,0 Вт до 2Ю8 Вт при экспозиции 160 сек. и рабочем цикле 31,3%, при котором отсутствуют признаки коагуляционного некроза в тканях ЦТ; на основании изучения с помощию ИФА цитокинового профиля разработаны критерии безопасности энергетических параметров мЦФК, включающие мощность 2,8 Вт, при котором воспалительный ответ в тканях ЦТ наиболее выражен за счет достоверного увеличения концентрации цитокинов ФНО-альфа и IL-1β, обеспечивающих активацию механизмов защитного ответа при воспалении, при этом морфологическая картина ЦТ остается полностью сохранной; оптимизированная технология мЦФК с мощностью 2,8 Вт и экспозицией 160 сек. является эффективным, безопасным методом лечения ТГ, который купирует болевой синдром на первые сутки после операции, достоверно снижает ВГД, а также уменьшает число применяемых гипотензивных средств в среднем на 27,3%.

С докладом на тему «Разработка новых подходов к диагностике и лечению ПОУГ на основе изучения молекулярно-клеточных основ ее патогенеза» выступил профессор В.В. Черных (Новосибирск). Современные представления о патогенезе глаукомы не позволяют выделить единый механизи развития патологического процесса.

Из доклада профессора Н.С. Ходжаева рис. 1

Из доклада профессора Н.С. Ходжаева рис. 2

Из доклада профессора В.В. Черных рис. 1

Из доклада профессора В.В. Черных рис. 2

Профессор А.В. Куроедов

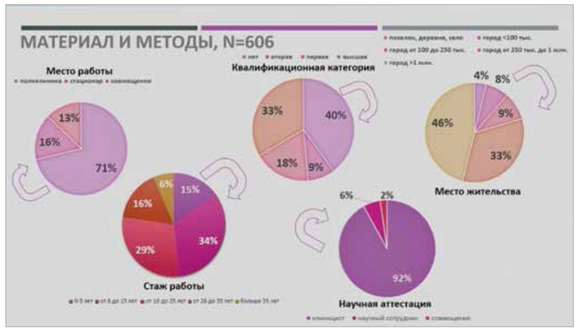

Из доклада профессора А.В. Куроедова рис. 1

Профессор И.Г. Сметанкин (Нижний Новгород)

Процесс местного асептического воспаления все чаще рссматривается как один из значимых тригерных механизмов возникновения и развития заболевания. Актуальными являются исследования, направленные на выявление возможных предикторов предрасположенности к развитию заболеваний или способных оптимизировать их раннюю диагностику (генетические, иммунологические, биохимические и др.).

Установлено, что во ВГЖ пациентов с ПОУГ определяются цитокины, участвующие в развитии хронического воспалении: высокие концентрации провоспалительного полипотентного цитокина ИЛ-6, участника процесса хронизации процесса, аутоиммунного реагирования, регулятора синтеза провоспалительных цитокинов; высокие концентрации хемоаттрактанта с провоспалительными свойствами ИЛ-8, активирующего миграцию клеток иммунной системы в очаги повреждения при развитии местного воспаления; высокие концентрации ИЛ-17 — цитокина, способного запускать каскад провоспалительных реакций, регулировать синтез цитокинов, молекул адгезии, одного из ключевых цитокинов в механизмах развития местного воспалительного процесса; высокие концентрации матриксной металлопротеиназы 2 (ММР-2), значимой участницы процессов воспаления и разрушения внеклеточного матрикса; высокие концентрации транформирующих факторов роста (TGF-β1, TGF-β2, TGF-β3), обладающих провоспалительной активностью, способностью влиять на пролиферацию, клеточный рост, синтез белков внеклеточного матрикса, регуляцию иммунного ответа, апоптоз и др.

Роль местного воспалительного процесса подтверждается мофрологическими исследованиями. Анализ данных литературы показал, что при ПОУГ в трабекулярном аппарате развивается дезорганизация коллагеновых и эластических волокон, пролиферация эндотелиальных клеток шлеммова канала, что приводит к его облитерации. Установлено, что в начальной стадии ПОУГ возникают признаки деструктивного процесса, дезорганизация соединительной ткани, фибриноидное набухание, а в более поздних стадиях развивается гиалиноз с потерей архитектоники трабекулярной ткани и ее склерозирование. Выявленные в исследованиях нарушения можно рассматривать как проявления воспалительного процесса. На *рис. 1* представлены ультраструктурные признаки воспаления в стенке шлеммова канала и трабекулярной сети человека.

Проведенные ранее авторами исследования с использованием иммуногистохимии, электронной микроскопии свидетельствуют о том, что в дренажной системе глаза существуют несколько путей оттока ВГЖ, направленных на поддержание различных звеньев гомеостаза органа зрения: трабекулярная сеть, шлеммов канал, водяные вены (оперативный сброс, направленный на сброс жидкости с низкомолекулярными веществами непосредственно в сосудистое русло); выявленные авторами лимфатические структуры в тканях глаза (тканевые щели, прелимфатики, лимфатические каналы в цилиарном теле, в хориоидее, в области капиллярной сети на границе хориоидеи и склеры, а также на границе между склерой и зрительным нервом в области решетчатой пластинки и в оболочках зрительного нерва), формирующие лимфатический путь оттока внутриглазной (тканевой) жидкости, направленный на выведение и утилизацию крупномолекулярных продуктом метаболизма, а также биологически активных субстанций, появляющихся в циркуляции при развитии в органе зрения деструктивно-воспалительных, иммунных и иных процессов.

Нарушение процесса выведения избыточного количества биологически активных молекул и реакционно активных продуктов по увеолимфатическому пути оттока и осаждение их на тканях глаза, в том числе в области трабекулярной ткани приводит к морфофункциональным нарушениям. Эти нарушения приводят к повышению сопротивления оперативному сбросу ВГЖ в трабекулярной сети шлеммова канала, что приводит к повышению ВГД и дальнейшему нарастанию структурных повреждений с активацией иммунного (аутоиммунного) реагирования, фиброза и склероза. Таким образом, возникают признаки, видимые при диагностике глаукомы, только на этом этапе, подчеркнул докладчик, начинается воздействие на заболевание: консервативное лечение, хирургические вмешательства и т.д. Однако существует возможность воздействовать на развитие заболевания на более раннем этапе, до начала клинических проявлений признаков глаукомы.

Одним из перспективных направлений в области генетических исследований для формирования групп риска и ранней диагностики, по мнению авторов, являются иммуногенетические исследования, находящиеся на стадии накопления фактического материала. Анализ топологии генной сети позволил выделить основные гены и межгенные взаимодействия, вносящие наибольший вклад в развитие ПОУГ *(рис. 2)*.

Проведенные авторами исследования полиморфизмов генов цитокинов при ПОУГ, а также данные литературы позволяют сделать предположения о наличии их особенностей у пациентов с изучаемым патологическим процессом и о возможности использования полученных данных для формирования групп риска возникновения глаукомы. Особенности полиморфизмов генов цитокинов являются генетически детерминированными и не изменяются в процессе всей жизни человека.

Однако для окончательного решения вопроса о перспективности данного направления в формировании групп риска, необходимо проведение когортных многоцентровых исследований.

Профессор А.В. Куроедов (Москва) в своем докладе представил основанное на опыте мнение коллег относительно повторной хирургии глаукомы. Несмотря на значительные успехи в развитии микрохирургической техники лечения глаукомы, у ряда больных (до 50%) наступает рецидив стойкого подъема ВГД в различные сроки после операции. В 5-летнем проспективном исследовании, сравнивающем эффективность классической трабекулэктомии и хирургии с использованием шунтов, совокупная вероятность неудачи в течение первого года наблюдения составила 3,9% в группе с шунтами и 13,5% в группе трабекулэктомии. Частота повторных операций в течение 180 дней составила 16 из 151 (10,6%) в группе, где были имплантированы клапаны, и 25 из 206 (12,1%) в группе, где были использованы неклапанные трубчатые шунты.

Цель исследования заключалась в изучении спектра мнений по вопросам, касающимся повторной антиглаукомной хирургии у пациентов с ПОУГ и возможностей комплексной лечебно-просветительской работы, на основании анкетирования широкого круга врачей-офтальмологов России. Особое внимание А.В. Куроедов уделил оценке основных подходов врачей-офтальмологов к тактике ведения пациентов после проведенного оперативного лечения по поводу ПОУГ в разные годы наблюдения и на факторы, характеризующие переход к повторному хирургическому лечению пациентов с ПОУГ.

Авторами были опрошены 606 врачей-офтальмологов, в основном, поликлинического звена, проживающих в больших городах и имеющих большой стаж работы (6-25 лет) *(рис. 1)*.

Анализ ответов участников опроса позволил авторам прийти к выводу о том, что целесообразность проведения повторного хирургического лечения пациентов с глаукомой — сложная задача, решение которой отталкивается от нескольких переменных, и основными причинами, на которые ссылаются врачи-офтальмологи, следует признать: стадию заболевания; интра- и послеоперационные осложнения, развившиеся после проведения первой операции; длительный срок приема местных медикаментозных препаратов; наличие тяжелой сопутствующей системной патологии; низкую приверженность к лечению.

Профессор И.Г. Сметанкин (Нижний Новгород) представил доклад на тему «Разработка технологии и клинические результаты



Из доклада профессора И.Г. Сметанкина рис. 1

Из доклада профессора И.Г. Сметанкина рис. 2

Из доклада профессора И.Г. Сметанкина рис. 3

Из доклада профессора И.Г. Сметанкина рис. 4

Из доклада профессора И.Г. Сметанкина рис. 5

К.м.н. А.В. Ракова

К.м.н. А.В. Старостина

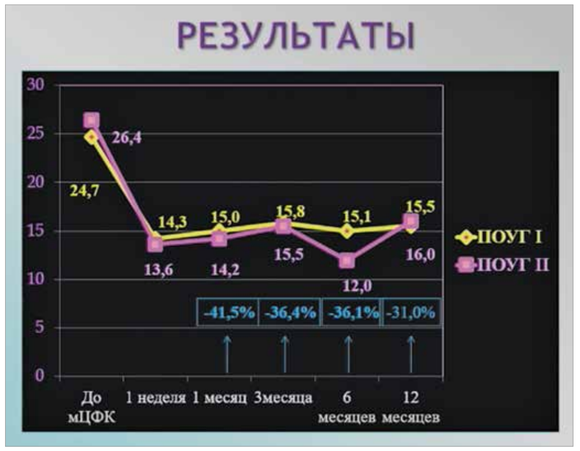

Из доклада к.м.н. А.В. Раковой рис. 1

РЕЗУЛЬТАТЫ

Показатели ДЗН до и через 12 месяцев после мЦФК

Стадия ПОУГ	ОКТ до			ОКТ после		
	total	S	I	total	S	I
I	91,8±17,8	113,4±35,6	108±41,0	95,9±20,1	117,9±28,1	113,3±36,0
II	71,8±18,2	81,9±33,0	89,3±38,7	72,2±17,0	83,5±31,5	89,1±37,0

Из доклада к.м.н. А.В. Раковой рис. 2

имплантации полимерного глаукомного микрошунта». Как отметил автор, абсолютно эффективных оперативных методов лечения глаукомы не существует, что стимулирует специалистов к поиску новых путей решения этой проблемы.

К преимуществам дренажной и шунтирующей хирургии глаукомы относятся более стойкий гипотензивный эффект, меньшее количество рецидивов подъема ВГД; высокая эффективность при повторных антиглаукомных операциях; меньшая частота осложнений по сравнению с традиционной фистулизирующей хирургией; относительно широкий спектр показаний к хирургии глаукомы.

Недостатки глаукомных шунтов: материалы — металл, лейкосапфир — тяжелые, склонные к прорезыванию через ткани, металл склонен к окислению; при прорыве, окклюзии — резкие перепады ВГД: гипертензия, резко сменяющаяся гипотонией, ЦХО, обмельчание передней камеры, гифема, травмирование внутриглазных структур иглой шунта; относительная сложность и травматичность удаления и реимплантации.

Цель исследования заключалась в разработке технологии имплантации оригинального полимерного микрошунта (полиуретанметакрилат) и оценке клинического эффекта ее применения в хирургическом лечении больных глаукомой.

На *рис. 1* представлен глаукомный шунт, на *рис. 2* — инструмент для имплантации (инсертор), позволивший оптимизировать технологию введения шунта.

Было пролечено 19 больных с различными стадиями открытоугольной глаукомы, как первичной, так и вторичной. Всем больным выполнена неполная глубокая склерэктомия с имплантацией полимерного микрошунта оригинальной конструкции. Наряду с рутинными методами обследования трем пациентам проводили контактное ОКТ сканирование в ходе операции. Максимальный срок наблюдения — 12 месяцев. На

рис. 3, 4 представлены этапы операции, на *рис. 5* — динамика ВГД в послеоперационном периоде.

Осложнения: гифема — 1 (купирована медикаментозно), гипотония в связи с гиперфильтрацией, обмельчание п/к — 2 (потребовалась повторная операция), цилиохориоидальная отслойка — 1 (купирована консервативно), офтальмогипертензия — 1 (компенсирована консервативно).

Шунт имплантируется в области переходной (серой) зоны лимба; другим основным ориентиром для имплантации является верхняя часть шлеммова канала без его вскрытия. Для определения точного места шунта авторами разработана технология интраоперационного сканирования зоны лимба через склеру. В ходе операции определяется топография, ширина угла передней камеры для локализации шлеммова канала. Имплантация проводится параллельно радужной оболочке в зоне верхней стенки шлеммова канала.

В заключение автор отметил, что антигаукоматозные операции с использованием разработанной технологии имплантации полимерного микрошунта обеспечивают хороший гипотензивный и стабильный визуальный эффект в течение всего периода наблюдения, что позволяет рассматривать данный метод как перспективный для оперативного лечения больных глаукомой.

К.м.н. А.В. Ракова (Москва) от группы авторов выступила с докладом «Перспективы применения мЦФК на ранних стадиях». Согласно Национальному руководству по глаукоме, а также Европейскому консенсусу по глаукоме, лечение глаукомы принято начинать с монотерапии, с препарата выбора. При возникновении проблем с медикаментозной терапией принято переходить на лазерные методы или хирургические. Среди проблем, связанных с гипотензивной терапией, автор назвала несоблюдение рекомендаций по инстилляциям, полипрагмазию, аллергические реакции, побочные эффекты. Лазерное лечение включает традиционную трабекулопластику (эффективна при выраженной пигментации УПК), селективную трабекулопластику (эффективна при выраженной пигментации УПК при меньшем количестве осложнений), микроимпульсную циклофотокоагуляцию (эффективна при различной пигментации УПК).

Микроимпульсная ЦФК (мЦФК) — неинвазивная процедура, эффективно снижающая ВГД, вызывает минимальное число осложнений, способствует сохранению зрительных функций; возможен повтор процедуры.

Современный подход к выполнению мЦФК ориентирован на плотность потока энергии. По данным собственных исследований, убедительный баланс между эффективностью и безопасностью получен при плотности потока энергии в 121,8 Дж/см^2 при общей энергии в 125 Дж.

Цель работы заключалась в изучении возможности мЦФК у пациентов с высокой остротой зрения. Давность заболевания — от 6 мес. до 5 лет.

Под наблюдением находились 38 пациентов с ПОУГ. На начальной стадии ПОУГ I было 18 пациентов, развитой ПОУГ II — 20. Острота зрения в среднем составляла 0,8; ВГД — 25,5 мм рт.ст. Помимо стандартных методов диагностики проводилась гониоскопия для оценки пигментации УПК, компьютерная периметрия, ОКТ диска

Из доклада к.м.н. А.В. Старостиной рис. 1

К.м.н. Н.В. Поступаева (Хабаровск)

зрительного нерва и макулярной зоны сетчатки. Срок наблюдения — от 6 до 30 мес.

Хирургическое вмешательство для всех пациентов было первичным. После субтеноновой анестезии проводилось по заданным параметрам лазера 5 проходов по 10 сек. на каждый квадрант.

Гипотензивный эффект наблюдался с первого дня после вмешательства *(рис. 1)*. Показатели ДЗН до и через 12 мес. показаны на *рис. 2*. Через 1 мес. у 6 пациентов с начальной стадией отменены препараты, у 12 — количество снижено до 1; у пациентов с развитой стадией произошло уменьшение количества препаратов с 2,1 до 1,4.

По критерию Каплана — Майера у всех пациентов произошло снижение ВГД от исходного на 20-50%; необходимости назначения дополнительных препаратов — нет, операционных и послеоперационных осложнений — нет, необходимости в дополнительной хирургии — нет.

К.м.н. А.В. Старостина (Москва) от группы авторов выступила с докладом на тему «Вторичная глаукома при витреоретинальной патологии. Взгляд глаукомного хирурга». При витреоретинальной патологии часто наблюдаются неоваскулярная, силиконовая, афакичная, артифакичная виды глаукомы.

Неоваскулярная глаукома часто встречается у пациентов с сахарным диабетом и с посттромботической ретинопатией. На 1 стадии возникает рубеоз радужки, 2 стадия — ОУГ, 3 стадия — ЗУГ., при которой медикаментозная терапия неэффективна. В лечении неоваскулярной глаукомы применяются лазеркоагуляция сетчатки, введение анти-VEGF препаратов, хирургическое лечение — фистулизирующие операции, имплантация трубчатых дренажей; циклодеструктивные операции — ЦФК, мЦФК.

«Силиконовая» глаукома возникает в результате отложения капель эмульгированного силиконового масла на структурах трабекулярной сети, создающего механическое препятствие для фильтрации ВГЖ и вызывающего воспалительную реакцию в трабекулярной сети, склерозирование и, в конечном итоге, разрушение трабекулярной сети. При проведении антиглаукомной операции высок риск рубцевания; предпочтение отдается дренажной хирургии.

Показания к дренажной хирургии при витреоретинальной патологии для имплантации клапана Ahmed: неоваскулярная глаукома, «силиконовая» глаукома, состояния после подшивания ИОЛ. Показания для имплантации клапана Ex-press: «силиконовая» глаукома, высокие зрительные функции, единственный видящий глаз, состояние после подшивания ИОЛ. Условия имплантации дренажей представлены на *рис. 1*. Имплантацию клапана Ahmed можно рассматривать как операцию первого выбора, можно проводить после Ex-press шунта, можно проводить повторно; имплантацию Ex-press можно рассматривать как первую АГО, проводить повторно, после клапана Ahmed при условии открытого УПК.

Ранние послеоперационные осложнения. Ahmed: гипотония, гифема, мелкая передняя камера, цилиохориоидальная отслойка, дислокация трубки дренажа; Ex-press: гипотония, гифема, мелкая передняя камера, цилиохориоидальная отслойка.

Отдаленные послеоперационные осложнения. Ahmed: прорезывание трубки дренажа, прорезывание тела дренажа, образование капсулы вокруг тела клапана, образование кисты вокруг тела клапана, ЭЭД роговицы, дислокация трубки дренажа; Ex-press: дренаж забивается, прорезывание дистальной части дренажа, гипотония.

Подводя итог, к.м.н. А.В. Старостина отметила, что выбор метода хирургического лечения глаукомы, сочетанной с ретинальной патологией, обусловлен этиологией, патогенезом и наличием сопутствующей патологии. Доказано, что традиционные методы лечения глаукомы малоэффективны или дают кратковременный эффект. В мировой практике основным методом хирургического лечение является имплантация различных дренажных систем. Хирургического лечение неоваскулярной и «силиконовой» глаукомы представляет собой многоступенчатый процесс и в зависимости от ее формы может сопровождаться витреоретинальными вмешательствами, лазерным воздействием, хирургией катаракты, введением анти-VEGF препаратов. Пациентам с указанной патологией требуется мультидисциплинарный подход с привлечением специалистов различных направлений. Успех хирургического лечения глаукомы зависит от правильной техники имплантации, применения антиметаболитов во время операции и послеоперационном периоде с целью снижения пролиферативной активности.

К.м.н. Н.В. Поступаева (Хабаровск) от группы авторов выступила с докладом на тему «Результаты применения различных режимов циклофотокоагуляции в лечении глаукомы». Среди лазерных методов лечения глаукомы широкое распространение получили циклодеструктивные операции, среди которых лидирующее место занимает транссклеральная диодлазерная циклофотокоагуляция, применяется при неэффективности других антиглаукомных операций.

Механизм действия заключается в коагуляционном воздействии на цилиарные отростки, за счет снижения активности цилиарных отростков снижается продукция ВГЖ. Недостатки: воспалительная реакция; гифема, гемофтальм; отслойка сосудистой оболочки; ожоги конъюнктивы; развитие катаракты; субатрофия глазного яблока.

Применяется при терминальной болящей глаукоме, при рефрактерной глаукоме на глазах с сохранными зрительными функциями. Дальнейшая разработка методики привела к появлению транссклеральной диодлазерной ЦФК в микроимпульсном режиме (мЦФК).

Преимущества мЦФК: дозированная подача лазерной энергии; сокращение длительности воздействия лазера на цилиарное тело и ткани глаза, снижается их перегревание; снижается число послеоперационных осложнений; рекомендована к применению на глазах с сохранными зрительными функциями.

Возможные механизмы снижения ВГД после мЦФК: активация увеосклерального оттока за счет расширения межклеточного пространства; снижение продукции ВГЖ; формирование интрасклеральных пор; селективное воздействие на пигментный эпителий цилиарного тела.

Применяется при рефрактерной ПОУГ, вторичной глаукоме, начальной стадии ПОУГ, врожденной глаукоме.

Цель исследования заключалась в оценке клинической эффективности и безопасности применения циклофотокоагуляции в непрерывно-волновом и микроимпульсном режиме в лечении пациентов с глаукомой.

В исследование вошли 91 пациент с рефрактерной ПОУГ (48 глаз), оперированной ПЗУГ (25 глаз), вторичной неоваскулярной глаукомой (18 глаз); с сохранными зрительными функциями, с повышенным уровнем ВГД, на комбинированном гипотензивном

Из доклада к.м.н. Н.В. Поступаевой рис. 1

Из доклада к.м.н. Н.В. Поступаевой рис. 2

Из доклада к.м.н. Н.В. Поступаевой рис. 3

А.С. Балалин (Волгоград)



К.м.н. А.Ш. Загидуллина (Уфа)

Из доклада к.м.н. Н.В. Поступаевой рис. 4



Из доклада А.С. Балалина рис. 1

Из доклада к.м.н. А.Ш. Загидуллиной рис. 1

Т.Н. Сурова (Псков)

А.З. Атаев (Махачкала)

Из доклада к.м.н. А.Ш. Загидуллиной рис. 2

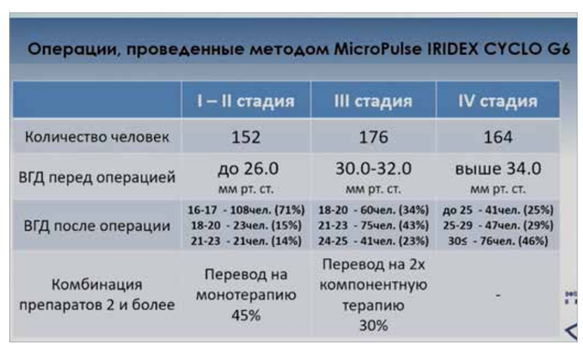

Операции, проведенные методом MicroPulse IRIDEX CYCLO G6

	I – II стадия	III стадия	IV стадия
Количество человек	152	176	164
ВГД перед операцией	до 26.0 мм рт. ст.	30.0-32.0 мм рт. ст.	выше 34.0 мм рт. ст.
ВГД после операции	16-17 - 108чел. (71%) 18-20 - 23чел. (15%) 21-23 - 21чел. (14%)	18-20 - 60чел. (34%) 21-23 - 75чел. (43%) 24-25 - 41чел. (23%)	до 25 - 41чел. (25%) 25-29 - 47чел. (29%) 30≤ - 76чел. (46%)
Комбинация препаратов 2 и более	Перевод на монотерапию 45%	Перевод на 2х компонентную терапию 30%	-

Из доклада Т.Н. Суровой рис. 1

режиме (в среднем 3,2 препарата). Первую группу (46 глаз) составили пациенты, которым проведена ЦФК, вторую группу (45 глаз) — пациенты, прооперированные по методике мЦФК. Срок наблюдения — 2 года.

На *рис. 1* можно видеть уровень снижения ВГД на первые сутки после операции; на рис. *2, 3, 4* — динамику уровня ВГД в период наблюдения.

Результаты ЦФК при сроке наблюдения 2 года: в срок 6-24 мес. — повторные АГО в 6 глазах (13%); гипотензивная эффективность ЦФК — 87%; среднее количество гипотензивных препаратов уменьшилось. Результаты мЦФК при сроке наблюдения 2 года: в срок 6-24 мес. — повторные АГО в 14 глазах (31%); гипотензивная эффективность — 69%; среднее количество гипотензивных препаратов уменьшилось.

Таким образом, делает вывод к.м.н. Н.В. Поступаева, ЦФК в непрерывно-волновом режиме обладает более выраженным гипотензивным эффектом в сроки наблюдения 2 года; оба режима ЦФК могут быть использованы на глазах с сохранными зрительными функциями, однако при выборе режима преимущество следует отдавать микроимпульсной методике в связи с ее большей безопасностью.

«Оптимизированная технология YAG-лазерной трабекулостомии + СЛТ в лечении ПОУГ» — тема доклада от группы авторов А.С. Балалина (Волгоград). Одним из основных направлений лечения ПОУГ являются методики лазерной хирургии, направленные на снижение повышенного ВГД за счет улучшения оттока водянистой влаги по естественным путям — через трабекулярную сеть шлеммова канала: лазерная трабекулопластика (ЛТП); селективная лазерная трабекулопластика (СЛТ), селективная лазерная активация трабекулопластика (СЛАТ), лазерная активация трабекулы (ЛАТ), лазерная трабекулопунктура.

Использование Nd:YAG-лазера позволяет создавать более устойчивые к рубцеванию перфорации. Цель исследования заключалась в разработке оптимизированной технологии YAG-лазерной трабекулостомии в лечении ПОУГ.

В исследование включены 3 группы: 60 здоровых человек (60 глаз) — контрольная группа; контрольная группа (ретроспективно) 65 пациентов (65 глаз) с ПОУГ до и после СЛТ; основная группа (проспективно) — 60 пациентов (60 глаз) с ПОУГ (I и II стадий) до и после оптимизированной технологии YAG-лазерной трабекулостомии + СЛТ.

Методика определения топографии коллекторных вен (КВ) и шлеммова канала (ШК) представлена на *рис. 1*. Ввиду софтовых ограничений прибора существовала возможность определения коллекторных вен с 2 до 4 часов и с 8 до 10 часов, после чего в проекции лимба пациентам наносилась метка для упрощения нахождения зоны операции.

Методика выполнения. I этап — СЛТ по стандартной методике; II этап — YAG-лазерная трабекулостомия: Nd: YAG-лазер длина волны 1064 нм, диаметр пятна 8-10 мкм, мощность 1,0-2,0 мДж, экспозиция 3 нс; формирование от 2 до 8 трабекулостом в проекции коллекторных вен с нанесение от 2 до 4 лазерных аппликатов до получения трабекулостомы (белесого пятна) или точечной геморрагии в зоне трабекулостомии; в послеоперационном периоде назначаются инстилляции НПВС на 10 дней; гипотензивный режим либо сохранялся, либо сокращался.

У пациентов основной группы уже через сутки значительной увеличился отток ВГЖ, ВГД снизилось на 30%. Кроме того, значительно уменьшилось количество принимаемых препаратов.

В основной (60 глаз) и контрольной (65 глаз) группах интра- и послеоперационных осложнений не выявлено. Декомпенсация ВГД и показания к выполнению АГО через 6 мес.: контрольная группа (СЛТ) — 4 случая (6,2%), основная группа — 2 случая (3,3%).

Таким образом, отметил А.С. Балалин, оптимизированная YAG-лазерная трабекулостомия + СЛТ эффективна и безопасна в лечении больных с ПОУГ.

Завершил работу секции «Глаукома» доклад к.м.н. А.Ш. Загидуллиной (Уфа) на тему «Комплексный подход в оценке глазного кровотока при ПОУГ». Наряду с нарушением оттока ВГЖ и повышением уровня ВГД, ведущим фактором, влияющим на возникновение и прогрессирование ПОУГ является нарушение микроциркуляции ДЗН.

Методом визуализации микрососудистого русла ДЗН, сетчатки и оценки микроциркуляции при глаукоме является ОКТ-ангиография.

Цель работы заключалась в исследовании микроциркуляции ДЗН методом ОКТ-А и ретробульбарной гемодинамики методом УЗДГ с ЦДК, а также изучение клинико-диагностических показателей.

Были обследованы 99 человек (197 глаз), из них — 51 пациент (101 глаз) с ПОУГ (48 глаз с начальной, 53 с развитой стадией). Контрольную группу составили 48 человек (96 глаз) бел офтальмопатологии.

Стандартное офтальмологическое обследование включало визометрию, тонометрию, периметрию, офтальмоскопию; УЗДГ в режиме ЦДК глазной артерии (ГА), центральной артерии сетчатки (ЦАС), латеральных и медиальных задних коротких цилиарных артерий (ЗКЦА); ОКТ-ангиография ДЗН — индекс кровотока, плотность микрососудистого рисунка; статистические методы.

У пациентов с начальной и развитой стадиями глаукомы определяли изменения на 4 уровнях сегментации *рис. 1*. На рис. 2 представлен индекс кровотока по данным ОКТ-А. У пациентов с развитой стадией глаукомы по сравнению с пациентами с начальной стадией определялась достоверная разница.

Ретробульбарный кровоток исследовался по данным ЦДК в глазной артерии, центральной артерии сетчатки, латеральной и задней короткой цилиарной артерии. Изучались корреляционные связи показателей ОКТ-А и параметров ретробульбарного артериального кровотока при помощи ЦДК у пациентов с начальной и развитой стадиями глаукомы. Максимальные корреляционные связи были выявлены на уровне индекса кровотока ДЗН, капилляров, слоя нервных волокон сетчатки с параметрами кровотока ЦДК центральной артерии сетчатки, задней короткой цилиарной артерии, выявлена корреляция со средней скоростью и пульсационным индексом, а также с задними короткими цилиарными артериями — по индексу резистентности.

К.м.н. А.Ш. Загидуллина обратила внимание, что оба метода имею диагностическую значимость, и снижение кровотока в ретробульбарных сосудах свидетельствует о нарушении ауторегуляции кровоснабжения глаза, развитии венозного стаза и снижении притока крови по артериям, что соответствует результатам исследования.

ОКТ-ангиография позволяет получить информацию о дефиците перипапиллярного кровотока в условиях начинающейся ишемии и гипоксии нервной ткани. Метод эффективен при раннем выявлении глаукомы и для мониторинга заболевания.

Подводя итог своему выступлению, докладчик отметила, что у пациентов с начальной и развитой стадиями ПОУГ методом ОКТ-А выявлено снижение индекса кровотока ДЗН, максимально — на уровне сегментации капилляров слоя нервных волокон сетчатки; при исследовании методом УЗДГ с ЦДК показано снижение скоростных параметров кровотока в глазной артерии, центральной артерии сетчатки и задних коротких цилиарных артериях у больных с начальной и развитой стадиями глаукомы; наибольшая частота корреляций индекса кровотока ДЗН с показателями ретробульбарного кровотока была выявлена на уровне слоя нервных волокон сетчатки при ОКТ-А, что свидетельствует о высокой значимости измерений на данном уровне сегментации.

Дискуссионный клуб

Микроимпульсное лазерное лечение глаукомы

Открывая работу симпозиума, профессор В.В. Страхов (Ярославль) напомнил, что первопричина заболевания до сих пор неизвестна, нет ни одного вылеченного за много веков пациента, о профилактике речь не идет, поскольку первопричина неизвестна, однако врачи всячески стараются больному помочь. Многое зависит от ранней диагностики, от раннего старта лечения. Правильно организованное лечение при раннем старте способно максимально оттянуть тяжелые последствия глаукомы. Цель лечения состоит в том, чтобы не дать больному ослепнуть до его ухода из жизни.

При этом, отметил профессор В.В. Страхов, не все обстоит благополучно с ранней диагностикой, равно как и с применением современных методов исследования. Задача заключается в том, чтобы обнаружить заболевание на обратимой стадии, только в этом случае можно будет говорить о ранней диагностике.

Медикаментозная терапия остается важным лечебным инструментом, несмотря на ее недостатки, на несоблюдение пациентами режима лечения. Часто медикаментозная терапия не гарантирует необходимого уровня снижения ВГД. На основании чего декларируется 30-процентное снижение ВГД? Почему не 40% или 50%. Если у больного ВГД повышено до 40-45 мм рт.ст., его снижение на 30% не даст норму.

Хирургия глаукомы признана в определенной мере преодолеть эти проблемы, однако у хирургии глаукомы существуют свои проблемы, а именно: послеоперационные осложнения и кратковременность гипотензивного эффекта.

Хирурги пытаются улучшить отток ВГЖ за счет дефекта ткани, при этом природа с первого мгновения начинает с ним бороться и, в конечном итоге, побеждает. В хирургии глаукомы должны применяться методики, обеспечивающие снижение ВГД до 8-10 мм рт.ст. Это доказано международными и отечественными исследованиями. Только в этом случае можно добиться длительной ремиссии заболевания, при этом основным принципом хирургии должна стать неинвазивность. Неинвазивность не только обеспечивает длительный эффект, но и позволяет проводить повторные вмешательства. В лазерной хирургии таким методом стала СЛТ, стимулирующая процесс самоочищения трабекулы. Глаукоматологи Европы рекомендуют ежегодно проводить СЛТ всем больным глаукомой. И это правильно, подчеркнул профессор В.В. Страхов.

Очевидно, первой по эффективности в лазерном лечении глаукомы является микроимпульсная ЦФК. Правильное, по мнению выступающего, было бы назвать методику «микроимпульсная циклофототпластика», т.к. коагуляции как таковой не проводится. Процедура направлена на пластические изменения в склере и в цилиарном теле.

Задача сессии заключается в обмене опытом проведения мЦФК.

Во время сессии живой хирургии врач-хирург Центра офтальмологии Национального медико-хирургического центра им. Н.И. Пирогова М.Е. Калинин продемонстрировал лазерную хирургию по технологии мЦФК пациентам с неоваскулярной глаукомой и ПОУГ.

Далее с докладом на тему «Микроимпульсное лечение глаукомы. Что важно?» выступила Т.Е. Сурова (Псков), в котором поделилась опытом лечения глаукомы с применением аппарата IRIDEX CYCLO G6. Эффективность методики выражается в выраженном гипотензивном эффекте; методика позволяет использовать лазер на ранних стадиях, многократно; сроки послеоперационного наблюдения меньше по сравнению с традиционными методиками. Микроимпульсное вмешательство представляет собой процедуру выбора при лечении соматически тяжелых пациентов, при высоком риске неудач фистулизирующей хирургии, при токсико-аллергическом конъюнктивите, при лечении неоваскулярной глаукомы, применяется в качестве паллиативной хирургии для снижения болевого синдрома.

Докладчик обратила внимание на следующие важные аспекты при микроимпульсном лечении глаукомы: адекватная анестезия — субтеноновое введение анестетика + инстилляционная анестезия; контактная среда — гель на основе метилцеллюлозы; соблюдение методики — плавное перемещение зонда без отрыва от конъюнктивы в 2-3 мм от лимба по квадрантам, полушариям; исключение зоны 3 и 9 часов; выбор параметров работы — мощность от 1800 до 2500 мВт; выбор времени воздействия — от 70 до 90 сек. на полушарие.

Выбор параметров: светлые радужки — увеличенная мощность 2000-2500 мВт, темные радужки — стандартная мощность 1800-2000 мВт; умеренно высокое ВГД — время работы 70-80 сек. на полушарие, высокое ВГД — время работы максимальное 90 сек. на полушарие; при выраженное атрофии радужки — увеличение мощности до 2500 мВт.

С осторожностью микроимпульсное лечение применяется при избыточной перилимбальной пигментации конъюнктивы — риск ожогов конъюнктивы и склеры; не использовать в зонах трабекулотомии, склеротомии, в области шунтов и клапанов; при субконъюнктивальных кровоизлияниях, гиперемии конъюнктивы наблюдается низкая эффективность процедуры.

На *рис. 1* приведены результаты проведенных микроимпульсных операций по поводу глаукомы. Из проведенных 492 операций осложнения наблюдались у 3 пациентов (0,6%): асептический эндофтальмит: консервативное лечение в течение месяца — выздоровление; цилиохориоидальная отслойка: консервативная терапия — ВГД 16 мм рт.ст.; увеит: консервативная терапия. У всех пациентов осложнения разрешились после применения консервативной терапии, без снижения остроты зрения, при нормализации ВГД.

Таким образом, микроимпульсные вмешательства обеспечивают 70% удачных исходов, снижение ВГД на 20-25%, быстроту и комфорт для пациента; хирургия амбулаторная; повторяемость методики с увеличением параметров; низкий процент осложнений.

«Опыт адаптации тактики лечения глаукомы» — тема доклада А.З. Атаева (Махачкала). Среди факторов, влияющих на результат мЦФК, автор привел мощность лазерного воздействия и время воздействия, вид и

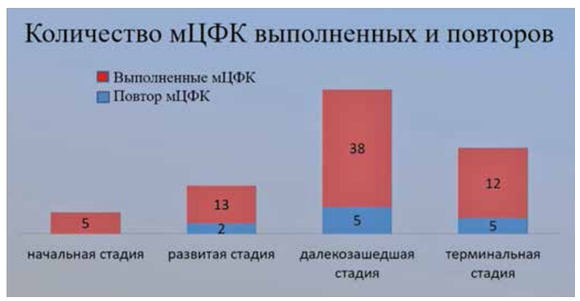

Из доклада А.З. Атаева рис. 1

Из доклада А.З. Атаева рис. 2

Профессор И.Б. Алексеев

стадию глаукомы, исходное ВГД, ранее перенесенные антиглаукомные операции, наличие медикаментозного гипотензивного режима, возраст пациента, цвет радужки, уровень болевого порога.

Параметры первичного воздействия при использовании зонда 2-го поколения (показатели ориентировочные): пациентам с начальной глаукомой и ВГД до 25 мм рт.ст. — мощность 2300 мВт и 180 сек.; пациентам от развитой до далекозашедшей и в некоторых случаях терминальной стадии с ВГД от 25 мм рт.ст. до 30 мм рт.ст. — мощность 2500 мВт и 180 сек.; пациентам с терминальной стадией и ВГД от 30 мм рт.ст. — мощность 2700 мВт и 120 сек.

При недостижении толерантного ВГД процедуру возможно повторить через 1 месяц, при этом параметры определяются по результатам первой процедуры. Как отметил автор, причиной повторения процедуры, как правило, является неправильный подбор параметров воздействия под определенного пациента, в некоторых случаях речь идет о наличии выраженного болевого синдрома, как следствие неадекватно проведенного обезболивания. Необходимо учитывать, что при применении мощности выше 2500 мВт пациент может ощущать боль, поэтому в некоторых случаях применяется общая анестезия.

Не являются противопоказанием ранее перенесенные антиглаукомные операции, потерявшие эффективность. Технология мЦФК позволяет проводить вмешательство на всех стадиях заболевания: от начальной до далекозашедшей; мЦФК проводится в качестве стартовой терапии, до назначения медикаментозного режима. На *рис. 1* можно видеть количество выполненных и повторных мЦФК. Операции проводились амбулаторно, под субтеноновым обезболиванием, одному пациенту проведена общая ингаляционная анестезия. Осложнений не наблюдалось; отмечались случаи болезненности процедуры разной степени интенсивности. На *рис. 2* представлены средние показатели изменения ВГД после мЦФК. За 4 месяца наблюдения давление цели в комбинации с гипотензивными препаратами достигнуто у более 50% пациентов.

В заключение А.З. Атаев подчеркнул, что метод мЦФК является эффективной технологией лечения глаукомы во всех стадиях. Часто является альтернативой медикаментозных препаратов при ограничении в их назначении по причине местных или общих побочных явлений. Будучи безопасной, малоинвазивной методикой, в большинстве случаев может служить альтернативой хирургическому лечению глаукомы.

Завершил работу секции доклад профессора И.Б. Алексеева (Москва) на тему «Лазерная микроимпульсная технология в лечении больных с глаукомой». Наиболее тяжелым течением и устойчивостью к традиционно применяемым методам лечения характеризуется рефрактерная глаукома, составляющая до 40% от всех форм глаукомы. Существует три степени рефрактерности глаукомы: 1 степень — далеко зашедшая стадия первичной глаукомы, глаукома при псевдоэксфолиативном синдроме, ПОУГ у лиц моложе 50 лет, неуспех хирургии на парном глазу; 2 степень — ранее оперированная глаукома, афакичная (артифакичная) глаукома, юношеская глаукома, увеальная глаукома (без проявлений неоваскуляризации); 3 степень — многократно оперированная глаукома, неоваскулярная глаукома, увеальная глаукома с неоваскуляризацией, иридокореальный синдром.

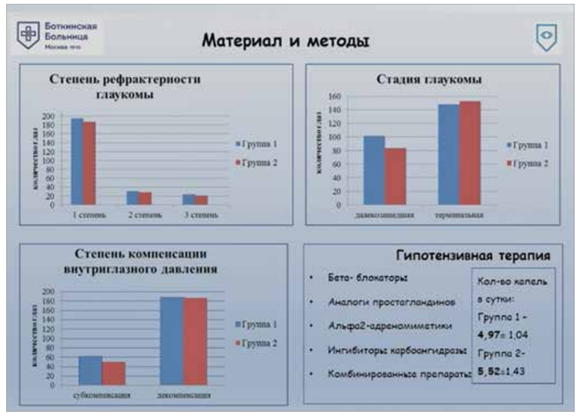

Из доклада профессора И.Б. Алексеева рис. 1

Из доклада профессора И.Б. Алексеева рис. 2

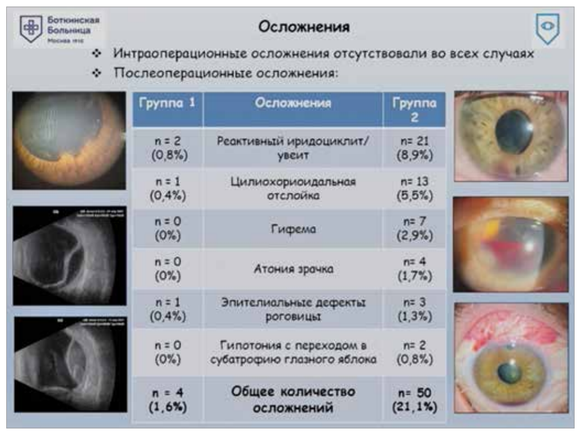

Из доклада профессора И.Б. Алексеева рис. 3

Профессор И.Б. Алексеев с сожалением констатировал факт постепенного сокращения объема хирургических вмешательств по поводу глаукомы, вызванного, прежде всего, значительным количеством гипотензивных препаратов на отечественном рынке.

Основной контингент офтальмологического отделения №64: многократно оперированная ПОУГ, неоваскулярная глаукома (посттромботическая, глаукома при пролиферативной диабетической ретинопатии), глаукома, сочетанная с патологией роговицы (эпителиально-эндотелиальная дистрофия роговицы после сквозной кератопластики), вторичная глаукома при дислокации ИОЛ, состояние после подшивания ИОЛ, «силиконовая» глаукома, увеальная глаукома. Докладчик обратил внимание на то, что лечение перечисленных видов глаукомы с применением стандартных хирургических методик представляет собой значительные трудности. Кроме того, имплантация различных дренажных устройств представляет собой, по мнению автора, «лазейку для хирурга и пациента, в которую желательно пролезть, чтобы сохранить глаз как орган и остатки зрительных функций». Наиболее широкое распространение в стране получил клапан Ахмеда, устройство, которое разрабатывалось и применяется в случаях, когда невозможно сформировать адекватную паралимбальную фильтрационную подушку.

Основные направления в лечении рефрактерной глаукомы: А. Проникающее хирургическое вмешательство с применением различных дренажных устройств и антиметаболитов. Недостатки: высокий риск интра- и послеоперационных осложнений (геморрагические осложнения, выраженная гипотония в раннем послеоперационном периоде, прорезывание дренажных устройств и др.); рубцевание созданных путей оттока ВГЖ в отделенные сроки после хирургического лечения. Б. Лазерные циклодеструктивные операции: транссклеральная диодлазерная ЦФК, эндоскопическая ЦФК, микроимпульсная трассклеральная ЦФК. Преимущества: высокий профиль безопасности: малая инвазивность, минимальный риск возможной гипотонии, возможность амбулаторной и повторной хирургии; более высокая контролируемость и предсказуемость результатов.

Цель исследования заключалась в сравнении эффективности и безопасности прведения транссклеральной диодлазерной ЦФК в непрерывном режиме и микроимпульной ЦФК в лечении рефрактерной глаукомы.

В исследование были включены 487 пациентов с рефрактерной глаукомой, которым были выполнены лазерные циклодеструктивные операции. В первую группу вошли 25 пациентов (250 глаз), пролеченных по методике мЦФК и 237 пациентов (237 глаз), пролеченных по методике непрерывной транссклеральной диодлазерной ЦФК. По степени рефрактерности, стадиям глаукомы, степени компенсации ВГД и по количеству гипотензивных капель показатели обеих групп приблизительно совпадали *(рис. 1)*. Офтальмологическое обследование стандартное; предоперационная подготовка: медикаментозная гипотензивная терапия, НПВС; анестезия — ретробульбарная блокада; послеоперационное ведение: субконъюнктивальная инъекция дексаметазона в первые сутки, НПВС, медикаментозная гипотензивная терапия. Срок наблюдения — 12 месяцев.

Сравнительная характеристика методик лазерного воздействия. Микроимпульсная ЦФК: избирательное воздействие на пигментный эпителий цилиарного тела — дозированное воздействие на цилиарное тело с уменьшением фокального перегрева — снижение количества осложнений при сравнимой эффективности — возможно применение у пациентов с сохранными зрительными функциями при более ранних стадиях глаукомы; может выполняться повторно. Непрерывная транссклеральная ЦФК: значительная зона рассеивания лазерной энергии с распространением термического воздействия за пределы пигментного эпителия цилиарного тела — выраженное термическое повреждающее действие на ткани цилиарного тела (коагуляционный некроз) — большее количество осложнений в послеоперационный период — возможно применение только у пациентов с остаточными зрительными функциями при далекозашедшей и терминальной стадиях глаукомы; не рекомендуется выполнять повторно.

Динамика ВГД отражена на *рис. 2*, осложнения — на *рис. 3*.

Подводя итог докладу, профессор И.Б. Алексеев указал на то, что транссклеральная мЦФК и непрерывная диод-лазерная ЦФК являются эффективными методами гипотензивного лечения глаукомы. Микроимпульсная ЦФК является хорошей альтернативой проникающей хирургии глаукомы, способствует переходу к малоинвазивным методам, быстрой реабилитации пациентов, возможно проведение в амбулаторных условиях; мЦФК позволяет расширить показания к транссклеральной лазерной хирургии у пациентов с более ранними стадиями глаукомы благодаря более высокой контролируемости и предсказуемости результатов. Для выработки оптимальных параметров воздействия, оценки долгосрочности полученного результата и частоты отдаленных послеоперационных осложнений требуется более длительный период наблюдения.

Материал подготовил ***Сергей Тумар***

Женские лица офтальмологии

Подборка фотографий разных лет из газеты «Поле зрения»

Дорогие друзья! Примите самые теплые слова благодарности за ваш труд. Пусть в вашей жизни будет больше радости, чем печали. Нет большего счастья, чем быть нужными своим семьям, детям, пациентам. Пусть в ваших душах не гаснет свет, жизнь, если задуматься — прекрасная. Цените тех, которые умеют видеть в вас три вещи: печаль, скрывающуюся за улыбкой, любовь, скрывающуюся за гневом и причину вашего молчания. У вас есть одна обязанность — быть счастливыми. Именно это чувство требуется, чтобы вырастить детей хорошими людьми. Не забывайте о своих родителях, ваша поддержка очень нужна всегда. Мы не выбираем время, когда нам жить. Мы можем только достойно жить в то время, которое выбрало нас.

Редакция газеты «Поле зрения»

Далеко не все фотографии вошли в галерею.
Если вам понравится наше начинание, будем с удовольствием публиковать фото из нашего архива.

Л.А. Катаргина

С.В. Саакян, А.Ф. Бровкина

Н.С. Ярцева

И.А. Сироткина

Э.В. Егорова, Т.В. Рязанцева

В.В. Перламутрова, Е.Е. Гришина

Л.К. Мошетова

Э.В. Егорова, В.Г. Копаева, А.И. Толчинская, О.М. Филиппова

Н.К. Серова

А.Н. Журавлева

Доктора Московской офтальмологической больницы

Н.К. Коршунова

Л.В. Чекурова

Т.Д. Абугова

Л.С. Кудерова

И.Г. Долгова

И.И. Воронцова

А.В. Короленко

В.Г. Раднаева

Е.К. Захарова

Л.Н. Зубарева

Л.П. Догадова

М.А. Шантурова

Н.В. Волкова

Н.А. Карташова

Н.В. Зайцева

О.А. Титова

С.В. Харинцева

Н.Е. Зубарева

Т.Н. Юрьева

О.В. Светлова

А.Н. Иванова

Т.Н. Сафонова

Т.Н. Воронцова

О.В. Табунина

С.В. Бабаева

Т.И. Калгушкина

О.А. Шмелева-Демир

Е.П. Тарутта

М.А. Чернявская

Н.В. Макашова

Н.Г. Анциферова

А.Г. Белькова

А.И. Толчинская

А.Т. Карапетян

Е.В. Ченцова

Т.Н. Киселева

Н.Л. Шеремет

Н.Л. Родина

Л.Т. Архипова

И.В. Гудова

В.У. Галимова

Е.П. Тагиева

Э.И. Сайдашева

М.Ю. Прокопьева

М.А. Куклева

М.С. Турова

О.Г. Поздеева

О.И. Максимова

Н.Л. Лепарская

М.В. Будзинская

Г.М. Чернакова

М.В. Черешнева

С.В. Сдобникова, И.П. Хорошилова-Маслова

А.И. Золотарева, О.В. Жукова

Е.В. Егорова

Е.Б. Ерошевская, Л.Д. Малюта

Л.В. Чайка

М.В. Махова

Н.А. Ермакова

Н.И. Курышева

Н.Н. Арестова

С.Ю. Анисимова

Е.Ю. Зимина

Е.Ю. Маркова

М.А. Ковалевская

Н.А. Баранова

Е.А. Каспарова

Г.М. Зиновьева

О.И. Рябенко

Д.В. Соснора

З.Р. Марванова

Ю.А. Сидорова

М.В. Гацу

Т.А. Аванесова

Т.Ю. Шилова

Н.Е. Шевчук

А.А. Рябцева

М.А. Трубилина

Е.В. Карлова

Е.С. Князева

Е.В. Яни

М.П. Югай

Н.А. Поздеева

И.Е. Панова

Е.Н. Орлова

В.В. Подыниногина

С.А. Хайдаршина

В.Н. Розинова

В.Г. Ларентьева

Н.В. Нероева

Ф.Т. Хутова

Р.А. Храмцова

О.В. Шуйгина

А.Ю. Рудник

А.А. Выдрина

Н.В. Майчук

Н.Б. Чеснокова

С.А. Дубровская

Е.Н. Хомякова

А.В. Артамонова

Е.В. Мазанова

О.В. Сенновская

Е.Н. Иомдина

И.Г. Трифаненкова

Е.В. Тур

А.Ю. Васильева

Ю.В. Матросова

Е.А. Дроздова

Э.Н. Эскина

И.Е. Куликова

С.Б. Измайлова

Т.В. Гаврилова

Д.Н. Ловпаче

Т.М. Тоялинова

Е.С. Кузнецова

Е.К. Педанова

Ю.В. Кудрявцева

О.Г. Леванова

О.А. Савочкина


А.А. Мелконян

Т.Н. Голева

Л.В. Демакова

А.Н. Мосягина

Е.С. Вахова

Е.А. Молчанова

М.Л. Митронина

Т.В. Шелковникова

Н.Ю. Горбунова

М.Г. Комарова

Хирургическое лечение макулярного разрыва без послеоперационной тампонады витреальной полости

А.Ю. Клейменов, В.Н. Казайкин

АО «Екатеринбургский центр МНТК «Микрохирургия глаза», г. Екатеринбург

Макулярный разрыв (МР) впервые описан в 1869 г. Knapp H. По данным литературы, в основе первичного МР разрыва в 55-90% случаев лежит витреомакулярная тракция (ВМТ). Частота заболевания составляет 3 случая на 10 000 населения; чаще этим заболеванием страдают люди старше 60 лет. До 50% случаев регресса заболевания приходится на 1 стадию МР, при 2 стадии регресс возможен лишь в 5% случаев. Смыкание МР после витреальной хирургии происходит в 98% случаев; при МР ⩾ 400 мкм — в 78,6-95,6%; при ПЗО ⩾ 26 мм — в 38,9-88,4%. Наилучшие прогнозы обеспечивает применение техники перевернутого лоскута и использование богатой тромбоцитами плазмы БоТП.

Классическими хирургическими методами лечения макулярного разрыва являются витрэктомия, удаление внутренней пограничной мембраны (ВМП) (или использование перевернутого лоскута ВПМ), аппликация БоТП, газовая тампонада (воздухом или газом с длительным периодом рассасывания). Аппликация БоТП стимулирует регенеративные процессы в сетчатке и способствуют смыканию краев разрыва. Традиционный метод предполагает завершение операции тампонадой витреальной полости газовоздушной смесью (воздухом), что в раннем п/о периоде требует от пациента ограничительного режима: вынужденное положение (лицом вниз), невозможность авиаперелетов, подъема на высоту — а также существенно снижает остроту зрения (актуально при монокулярном зрении). Кроме того, газовая тампонада способствует развитию катаракты, тракции на сетчатку и других осложнений, которые могут потребовать выполнения дополнительных хирургических вмешательств, иногда вызывает синдром необъяснимого снижения зрительных функций.

Chakrabarti Meena с соавт. в 2017 г. предложил методику широкого пилинга ВПМ с формированием двух- или трехслойной «макулярной пробки», состоящей из аутосыворотки и перевернутых лоскутов ВПМ; в 2020 г. Zhu Dongging с соавт. — аппликацию венозной крови пациента на область макулярного разрыва в среде солевого раствора.

Цель работы — представить бестампонадную методику хирургического лечения МР, отдаленные результаты и преимущества ее применения.

В исследование вошли две группы больных, прооперированных в Екатеринбургском центре МНТК «Микрохирургия глаза» в период с 2018 по 2020 гг. В основной применялась методика, разработанная в Центре без использования послеоперационной тампонады витреальной полости (30 глаз), в контрольной группе — традиционная технология лечения МР (30 глаз). На *рис. 1, 2* представлен предоперационный статус обеих групп пациентов. Достоверных различий выявлено не было.

Критерии исключения: ранее оперированные МР; травма глаза в анамнезе; дистрофические заболевания макулярной области; ПЗО > 26,0 мм; глаукома; острые и хронические воспалительные заболевания глаза; соматические заболевания в стадии обострения (гипертония, инфаркт миокарда, острая коронарная недостаточность, инсульт); психические заболевания; наличие наркотической и алкогольной зависимости; аллергические реакции на используемые фармакологические препараты.

Все операции начинались с 3-портовой витрэктомии 25-27G и выделения задней гиалоидной мембраны в центральных отделах сетчатки, после чего выполнялось окрашивание и удаление внутренней пограничной мембраны в макулярной зоне, и производился обмен солевого раствора на воздух. Затем на область разрыва наносилась БоТП в количестве 0,05–0,1 мл с экспозицией 2 минуты. Далее у пациентов контрольной группы операция завершалась заменой воздуха на 20% газ сульфургексафторид (SF6). В основной группе (без тампонады) на образовавшийся из БоТП сгусток фибрина наносился 0,5-1 мл жидкого перфторорганического соединения (ПФОС) и оставлялся там на 3 минуты. В течение этого срока фибрин прижимался к сетчатке, после чего ПФОС пассивно удалялось экструзионной канюлей, и операция завершалась обменом воздуха на сбалансированный солевой раствор (BSS).

В основной группе ни в одном случае не понадобилось вынужденное положение пациента, 3 пациента смогли улететь на следующий день после операции; время операции увеличилось на 6 минут. В контрольной группе (с тампонадой) пациенты испытывали затруднения и дискомфорт при соблюдении вынужденного положения «лицом вниз» и предъявляли жалобы на крайне низкую ОЗ в раннем п/о периоде. Время полной абсорбции газа SF6 составило от 20 до 26 суток, срок реабилитации центрального зрения — от 7 до 12 суток. Острота зрения в группе без тампонады в 1-е сутки в 73,3% случаев превышала предоперационный показатель *(рис. 3)*; через год после операции достоверных различий по остроте зрения в группах выявлено не было *(рис. 4)*. В ранний послеоперационный период в контрольной группе был зафиксирован 1 случай офтальмогипертензии (3,4%) и 1 случай десцеметита (3,4%); в основной группе осложнения зафиксированы не были. Обращают на себя внимание 8 случаев (36,4%) развития катаракты в контрольной группе в поздний послеоперационный период и 1 случай (3,4%) несмыкания МР.

Материалы и методы. Предоперационный статус (2 группы).

Характеристика	Основная группа (без тампонады) (n=30)	Контрольная группа (тампонада газом) (n=30)
Возраст (лет)	57-84 (69,92±1,23)	53-84 (66,41±2,21)
Пол	4 мужчин (13,3%), 26 женщин (86,7%)	6 мужчин (20%), 24 женщины (80 %)
Длительность МР (мес)	2-72 (15,5± 2,8)	1-72 (14,1± 3,0)
ПЗО (мм)	21,27-25,06 (23,11± 0,15)	21,96-26,0 (23,7±0,24)
Артифакия	5	8
Диаметр МР в узкой части (мкм)	100-932 (558,5 ± 50,9)	194-755 (446,43 ± 32,37)
Базовый диаметр (мкм)	599-1710 (989,04±57,24)	431-1700 (951,27±102,95)
Макулярный объём (мм³)	7,12-8,36 (7,66±0,23)	6,93-8,28 (7,76±0,17)
Острота зрения (с корр)	0,02-0,25 (0,11±0,02)	0,04-0,4 (0,16±0,02)
Срок наблюдения (мес)	1-20 (8,9±0,8)	1-22 (9,2±0,7)

Достоверных различий предоперационного статуса обеих групп выявлено не было (p>0,05)

Рис. 1

Материалы и методы. Предоперационный статус (2 группы).

Стадии МР J.S. Duker - 2004	Основная группа (без тампонады) (n=30)	Контрольная группа (тампонада газом) (n=30)
Диаметр МР < 250 мкм	5	3
Диаметр МР 250-400 мкм	6	5
Диаметр МР > 400 мкм	19	22

Стадии МР J. D. Gass - 1988	Основная группа (без тампонады) (n=30)	Контрольная группа (тампонада газом) (n=30)
1 стадия	2	1
2 стадия	1	-
3 стадия	1	2
4 стадия	26	27

Рис. 2

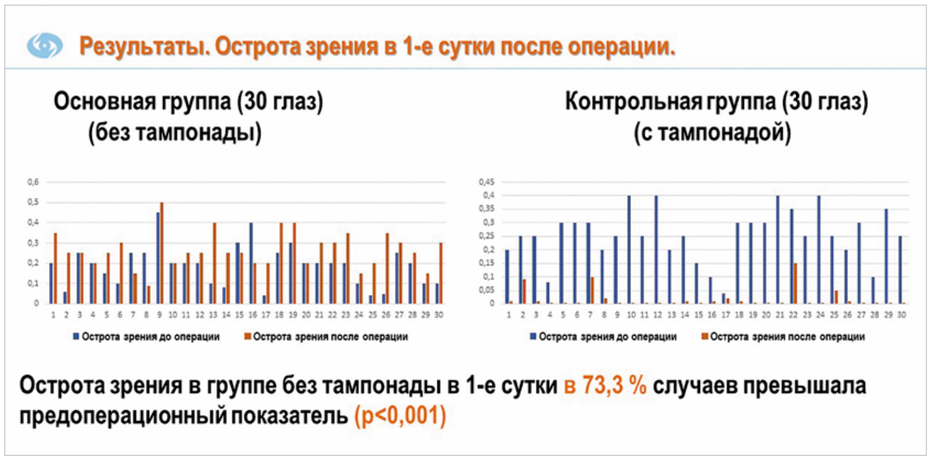

Рис. 3

Клинический случай №1. Пациент В., 58 лет. Жалобы на метаморфопсии левого глаза в течение 6 мес. Vis OD с корр. = 0,95 Pi = 14, Vis OS с корр. = 0,1 Pi = 16; диаметр разрыва 108 мкм. Пациент прооперирован без тампонады витреальной полости. Состояние на 1 сутки после операции, через 1 мес. и через 15 мес. можно видеть на *рис. 5*.

Клинический случай №2. Пациент Т., 64 года (monoculos). Жалобы на снижение зрения правого глаза 3 мес. Vis OD = 0,3 Pi = 12, Vis OS = 0 Pi = 14. Диаметр разрыва 294 мкм. Пациент прооперирован без тампонады витреальной полости. Состояние на 1 сутки после операции и через 2 мес. — на *рис. 6*.

Клинический случай №3. Пациент В., 83 года. Жалобы на снижение зрения левого глаза 6 лет. Vis OD = 0,6 н/к Pi = 15, Vis OS 0,02 н/к Pi = 16. Диаметр разрыва 795 мкм. Пациент прооперирован без тампонады витреальной полости. Состояние на 1 сутки и через 12 мес. — *на рис. 7*.

Клинический случай №4. Пациент Е., 78 лет. Жалобы на снижение зрения правого глаза. Vis OD = 0,15 н/к. Диаметр разрыва 932 мкм. Пациент прооперирован без тампонады витреальной полости. Состояние на 1 сутки после операции — на *рис. 8*.

Проведенное исследование эффективности хирургического лечения МР по предложенной технологии без использования послеоперационной тампонады витреальной полости продемонстрировало стабильные положительные анатомические и функциональные результаты, начиная с первых суток после выполнения операции и далее на протяжении всего периода наблюдения. Разработанная методика позволяет эффективно лечить макулярные разрывы размером от 100 до 900 мкм в узкой части и от 600 до 1700 мкм в базовой части; предупреждает развитие катаракты минимум в течение 2 лет; не вызывает офтальмогипертензии в раннем п/о периоде. Предложенный метод ускоряет реабилитацию больных с МР и может быть рекомендован в рутинной клинической практике при лечении лучше видящего или единственного глаза, при невозможности соблюдения пациентом вынужденного положения в раннем п/о периоде, при необходимости авиаперелета или подъема на высоту в раннем п/о периоде, при лечении пациентов с прозрачным хрусталиком в возрасте до 45 лет.

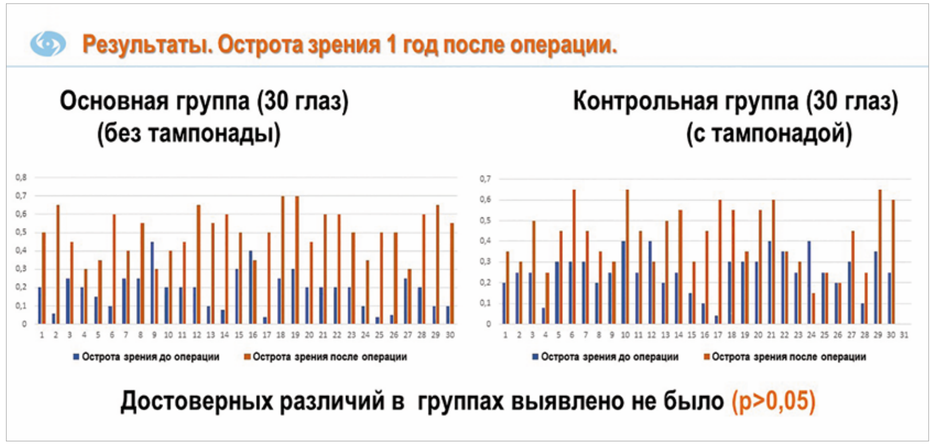

Рис. 4

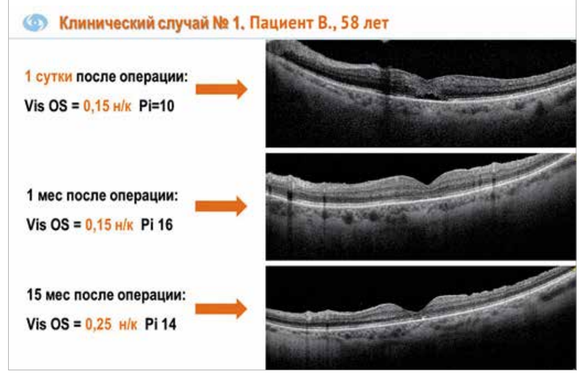

Рис. 5

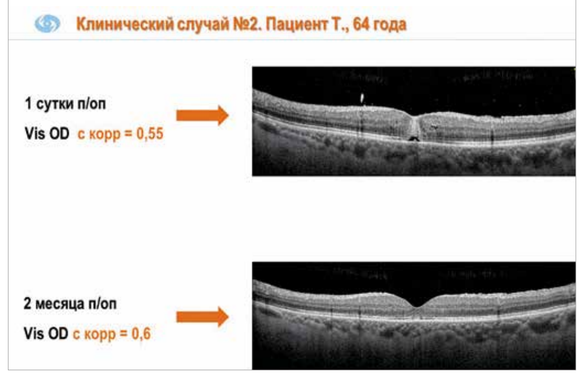

Рис. 6

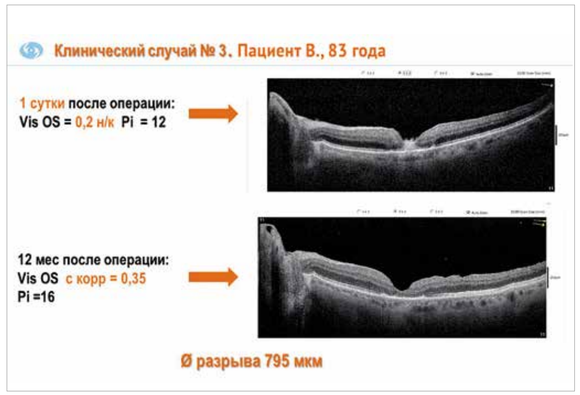

Рис. 7

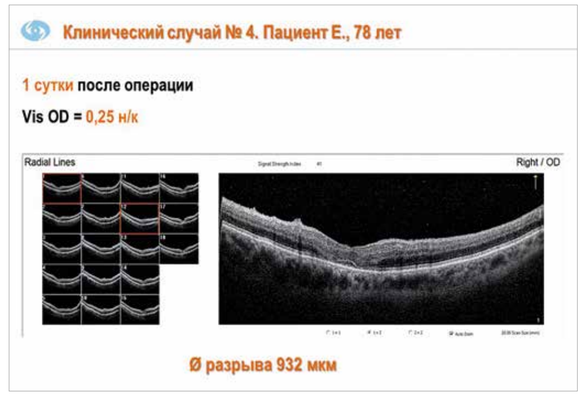

Рис. 8

Профилактика сухой формы возрастной макулярной дегенерации

О.А. Савочкина

ФГБНУ «НИИ глазных болезней имени М.М. Краснова»

Возрастная макулярная дегенерация (ВМД) является ведущей причиной необратимой потери зрения у пожилых людей. По данным Всемирной организации здравоохранения, в 2021 г. в мире зарегистрировано 200 млн. человек, страдающих ВМД. К 2040 г. число пациентов с ВМД может составить 288 млн, что будет соответствовать 3% от общей численности населения Земли.

Основные факторы риска развития ВМД можно разделить на немодифицируемые, а именно: возраст и генетическая предрасположенность и модифицируемы: курение, высокий индекс массы тела (ИМТ), низкий уровень антиоксидантов, поступающих с пищей.

На *рис. 1* представлена клиническая классификация ВМД (AREDS, 2001), в соответствии с которой выделяют четыре стадии заболевания. Отсутствие ВМД: отсутствие друз, либо наличие единичных друз размером до 63 мкм. Ранняя стадия: множественные мелкие, незначительное количество средних друз размером до 125 мкм. Промежуточная стадия: множественные друзы среднего размера и как минимум одна большая друза размером > 125 мкм. Поздняя стадия: по результатам всех исследований определяется атрофия пигментного эпителия и слоя хориокапилляров.

Исследование AREDS — это крупномасштабное клиническое исследование, проведенное в США в 2001 г., в котором приняли участие 3640 пациентов. Основная цель исследования заключалась в оценке влияния на течение ВМД формулы, содержащей определенные дозы витаминов и минералов. В результате исследования был получен положительный результат по замедлению прогрессирования ВМД у пациентов с промежуточной и поздней стадиями заболевания. Однако были обнаружены повышенные риски развития рака легких у курильщиков при приеме Бета-каротина, входящего в формулу AREDS 1. Для ответа на вопрос о возможности замены Бета-каротина на Лютеин и Зеаксантин, а также о возможности уменьшения дозы Цинка и целесообразности добавления в формулу Омега-3 ПНЖК в 2013 г. в США было проведено исследование AREDS 2 с участием 1608 пациентов. По результатам проведенного исследования была получена оптимальная формула AREDS 2, содержащая витамины С и Е, Лютеин, Зеаксантин, Омега-3 ПНЖК, Цинк, Медь.

Формула, разработанная в исследованиях AREDS, входит в клинические рекомендации «Возрастная макулярная дегенерация» Министерства здравоохранения РФ. В клинических рекомендациях также указано, что для лечения ВМД поздней стадии, несмотря на отсутствие данных доказательной медицины, возможно применение физиотерапевтических методов лечения, лекарственных препаратов групп антиоксидантов, антигипоксантов, а также препаратов, улучшающих микроциркуляцию.

Тактика ведения пациентов с сухой формой ВМД в обязательном порядке должна включать: мониторинг зрительных функций (сетка Амслера); биомикроскопию глазного дна; оптическую когерентную томографию; исключение факторов риска; назначение витаминно-минеральных комплексов антиоксидантного действия, содержащих Лютеин и Зеаксантин.

На *рис. 2* представлены наиболее значимые клинические исследования, проходящие в настоящее время и направленные на поиск оптимальных методов лечения ВМД. Темным цветом обозначены исследования, посвященные влажной форме ВМД, сиреневым цветом — исследования, посвященные сухой форме ВМД. На *рис. 3* представлены химические и биологические субстанции, являющиеся объектами современных клинических исследований, касающихся лечения сухой формы ВМД.

Не все результаты исследований могут быть применимы в клинической практике, однако исследовательская работа не прекращается, и в будущем несомненно появятся методы лечения сухой формы ВМД, способные остановить прогрессирование заболевания и улучшить качество жизни пациентов.

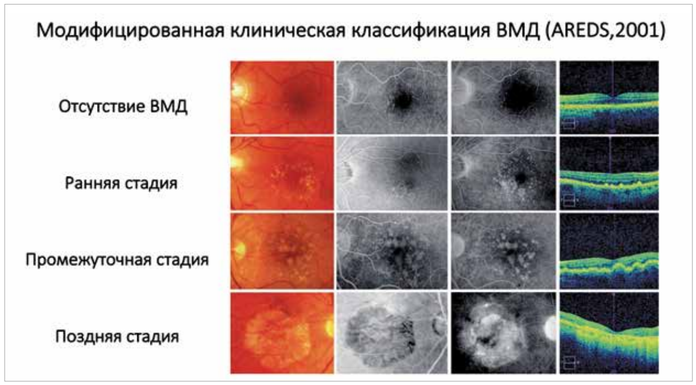

Рис. 1

Рис. 2

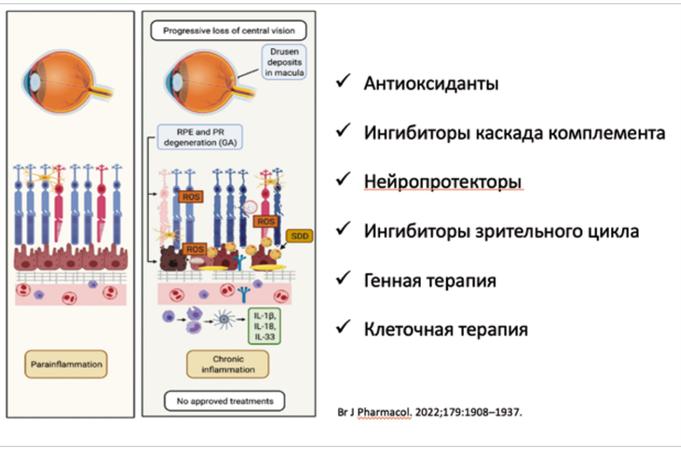

- ✓ Антиоксиданты
- ✓ Ингибиторы каскада комплемента
- ✓ Нейропротекторы
- ✓ Ингибиторы зрительного цикла
- ✓ Генная терапия
- ✓ Клеточная терапия

Рис. 3

Б.Э. Малюгин, Н.С. Анисимова, С.И. Анисимов

ХИРУРГИЯ КАТАРАКТЫ С ФЕМТОСЕКУНДНЫМ ЛАЗЕРОМ

НОВИНКА

В основе научной работы лежит богатый личный опыт авторов, накопленный в лечении больных с катарактой. Материал представлен с современных позиций; авторы подробно описывают технологии роботизированной хирургии в повседневной медицинской практике; дают оценку имеющимся лазерным системам, ассистирующим хирургу в операционной. Целью коллектива авторов данного издания стало определение места и роли фемтосекундных лазеров в современной хирургии катаракты.

Монография рассчитана на практикующих врачей-офтальмологов. Книга поможет читателю познакомиться с фундаментальными основами фемтосекундных технологий, изучить технические особенности различных лазерных систем.

ISBN 978-5-6046869-3-5

Издательство Апрель

Модифицированный протокол микроимпульсной циклофотокоагуляции с учетом потока лазерной энергии

И.Э. Иошин, А.И. Толчинская, И.В. Максимов, А.В. Ракова

ФГБУ «Клиническая больница» Управления делами президента РФ, г. Москва

Актуальность

Микроимпульсная технология с различными вариантами по длительности и интенсивности лазерного воздействия в последние годы зарекомендовала себя как эффективная и безопасная процедура в лечении глаукомы. Поиск идеальных параметров, позволяющих обеспечить баланс между эффективностью и безопасностью процедуры, обсуждается и сегодня. Длительное время в качестве основного показателя для планирования операции микроимпульсной циклофотокоагуляции (мЦФК) был параметр общей энергии, который рассчитывался как произведение мощности, рабочего цикла и общего времени воздействия. Однако ряд исследований продемонстрировали сложность прогнозирования клинических результатов, основываясь только на значениях используемой мощности лазерной энергии и общего времени воздействия. Полученные результаты показали, что за исключением стандартных параметров при планировании мЦФК необходимо учитывать и дополнительные, в частности, скорость прохождения и количество проходов зондом.

Grippo T. et al. (2021) для прогнозирования клинических результатов предложили использовать более надежный индикатор по сравнению с общей энергией. Таким показателем стал «поток энергии» (F-Fluence), как метрическая единица плотности лазерной энергии, доставляемой к структурам глазного яблока. Новый параметр учитывает не только стандартные параметры лазера, но и скорость прохождения зонда по поверхности полушария глазного яблока и количество таких проходов. Для расчета потока энергии была предложена формула: F = (мощность [Вт] × рабочий цикл [%] × время облучения)/площадь зонда.

Единица измерения потока энергии — Джоуль/см^2

Важной составляющей этой формулы является значение «времени облучения» (Dwell Time), которое вычисляется по следующей формуле:

Dwell Time = (диаметр [0,6] длина полусферы [22 мм]) × время экспозиции на полусферу.

Время экспозиции на полусферу является ключевым параметром в расчете потока энергии. Эта переменная оказывает большое влияние на скорость передачи энергии на единицу площади и времени.

Поток энергии рассматривается как важный прогностический параметр результатов при применении технологии микроимпульсной циклофотокоагуляции. Анализ результатов данных литературы по использованию различных параметров лазерной энергии показал, что «поток энергии» — более точный показатель доставляемой тканям энергии от движущегося источника по сравнению с общей энергией в отношении снижения ВГД. Данные литературы, а также накопленный опыт работы Центра офтальмологии позволил разработать собственную стратегию планирования и расчета параметров мЦФК у пациентов с глаукомой.

Цель

Оценить результат применения модифицированного протокола мЦФК у пациентов с рефрактерной глаукомой различной стадии.

Материал и методы

Обследовано 83 пациента (51 мужчин и 32 женщины) в возрасте 72,9±8,4 лет с развитой (34), далекозашедшей (37) и терминальной (12) стадией первичной открытоугольной глаукомы. В анамнезе все пациенты перенесли неоднократно антиглаукомные операции проникающего и непроникающего типа. До операции все пациенты находились на максимальном гипотензивном режиме (в среднем 3,2±0,4 препарата). Срок наблюдения составил 12±2,9 месяцев. До и после операции мЦФК всем пациентам проводилось комплексное офтальмологическое обследование, включающее оптическую когерентную томографию (ОКТ) заднего отрезка и компьютерную периметрию.

За основу собственных расчетов параметров лазерного воздействия был применен протокол лечения с использованием стандартных параметров: мощность — 2 Вт, рабочий цикл — 31,3%, продолжительность лечения — 200 с, общая энергия — 125 Дж. Учитывая, что эффект контактного метода мЦФК зависит от поддержания хирургом постоянной скорости движения зонда и, следовательно, дозы лазерного излучения, было предложено разделить две полусферы (верхнюю и нижнюю) глазной поверхности на 4 квадранта. Практический смысл такой модификации заключается в более контролируемом движении зонда на коротком участке квадранта с сохранением выбранной скорости движения. Используя предложенную формулу T.Grippo et al. (2021) с учетом применяемых параметров (5 проходов по 10 с на каждый квадрант — 100 с на полусферу и общего времени 200 с) расчетный поток энергии F составил 121,8 Дж/см^2. Модифицированным протоколом было решено назвать протокол с плотностью энергии 121 Дж/см^2. (заявка на патент №2021137564/14(078976 от 17.12.2021).

Результаты и их обсуждение

Пациенты находились под наблюдением до операции, на 5-7 день, через 1, 3, 6, 12 месяцев после операции. Операция и послеоперационный период протекали без осложнений.

Для оценки относительного успеха лазерного лечения использовали статистический метод Каплана-Мейера. Критериями успешности считали: показатель внутриглазного давления ниже 21 мм рт.ст. с местным гипотензивным средством или без него; снижение ВГД на 20% и более от исходного ВГД для любых 2 последовательных посещений в срок 3 месяца после операции; отсутствие осложнений и отсутствие необходимости в дополнительной хирургии глаукомы, за исключением мЦФК.

Использование модифицированного протокола позволило достичь стабилизации ВГД в 81,3% случаев в течение 12 месяцев наблюдения при лечении 83 пациентов с рефрактерной глаукомой. Клиническим результатом применения данного метода стало снижение ВГД в случае с развитой стадией с 28,7±5,4 до 18,1±2,3 мм рт.ст. (на 36,9%), далеко зашедшей — с 29,8±4,8 до 19,0±2,1 мм рт.ст. (на 36,2%) и терминальной — с 35,8±5,1 до 28,1±3,3 мм рт.ст. (на 19,7%) и благоприятный профиль безопасности (отсутствие воспалительных осложнений и снижения исходной остроты зрения). Полученные данные соответствуют критериям оценки Каплана-Мейера и оцениваются как успешные результаты при развитой и далеко зашедшей стадии, а при терминальной — не полностью отразило возможности данной технологии.

Функциональные результаты после применения мЦФК по модифицированному протоколу были стабильны: МКОЗ у пациентов с развитой и далеко зашедшей стадией заболевания за весь период наблюдения оставалась на дооперационном уровне, а параметры состояния диска зрительного нерва и сетчатки по данным ОКТ остались в тех же значениях.

Количество применяемых гипотензивных капель при 2 и 3 стадии глаукомы значимо снизилось в среднем с 2,95±0,4 до 2,2±0,3 без назначения дополнительных препаратов. Применение модифицированной микроимпульсной технологии показало ряд преимуществ: лучший контроль хирурга за своими манипуляциями, разделение полусферы на квадранты облегчает подсчет времени. Планирование гипотензивного эффекта становится более предсказуемым.

Зарубежными коллегами на последнем заседании по мЦФК обсуждался важный вопрос об использовании параметров лазера. В частности, особое внимание было обращено на показатели скорости движения зонда, который существенно влияет на показатель потока энергии. Данными авторами было предложено использовать на практике, вне зависимости от типа и стадии глаукомы, поток энергии, равной 130,6 Дж/см^2. При этом настройки лазера соответствовали следующим параметрам: мощность 2,5 Вт, рабочий цикл 31,3%, продолжительность лечения 160 сек, время прохода по полусфере 20 сек. Данные параметры, используемые зарубежными коллегами, согласуются с предложенной нами модифицированной технологией (March 12, 2022: Webinar on March 19th: Consensus panel of ten glaucoma experts discusses MicroPulse TLT).

Анализ имеющихся литературных данных и собственных исследований подтверждает, что «поток энергии» — более точный показатель энергии, доставляемой тканям от движущегося источника, по сравнению с общей энергией в отношении снижения ВГД. Применение модифицированной технологии с потоком энергии 121,8 Дж/см^2 в настоящий момент показывает оптимальный баланс эффективности и безопасности технологии при различных стадиях глаукомы.

Заключение

Применение мЦФК по модифицированной технологии продемонстрировало эффективность в 81,3% случаев к 12 месяцам наблюдения при лечении 83 пациентов с рефрактерной глаукомой различной стадии. Полученные результаты демонстрируют хороший гипотензивный эффект при отсутствии осложнений.

Представленная модификация мЦФК с учетом «потока энергии» позволяет унифицировать технологию лазерного воздействия.

Используемые стандартизированные показатели потока лазерной энергии позволят в дальнейшем проводить избирательную тактику лечения и изменения параметров лазера с учетом стадии глаукомы, кратности процедуры и других особенностей заболевания.

Литература

1. Aquino MCD, Barton K, Tan A.M. et al. Micropulse versus continuous wave transscleral diode cyclophotocoagulation in refractory glaucoma: a randomized exploratory study. Clin Experiment Ophthalmol. 2015; 43(1): 40-46.

2. Sanchez FG, Peirano-Bonomi JC, Grippo TM. Micropulse Transscleral Cyclophotocoagulation: A Hypothesis for the Ideal Parameters. Med Hypothesis Discov Innov Ophthalmol. 2018; 7(3):94-100.

3. Tan AM, Chockalingam M, Aquino MC, et al. Micropulse transscleral diode laser cyclophotocoagulation in the treatment of refractory glaucoma. Clin Experiment Ophthalmol. 2010; 38(3):266-272.

4. Grippo, T. M., Sanchez, F. G., Stauffer, J., Marcellino, G. MicroPulse® Transscleral Laser Therapy — Fluence May Explain Variability in Clinical Outcomes: A Literature Review and Analysis. Clinical ophthalmology (Auckland, N.Z.), 2021; 15:2411-2419.

5. Garcia G.A., Nguyen C.V., Yelenskiy A. et al. Micropulse Transscleral Diode Laser Cyclophotocoagulation in Refractory Glaucoma. Ophthalmology Glaucoma. 2019; 2(6):402-412.

Прибор для исследования поля зрения «Периграф ПЕРИКОМ»

ПОРОГОВЫЕ И НАДПОРОГОВЫЕ ТЕСТЫ ПЕРИМЕТРИИ ГЛАЗА

– цвет световых стимулов белый, фон подсветки белый
(КТРУ 26.60.12.119 – 00000726)
– цвет стимулов max видности YG, фон подсветки белый
(КТРУ 26.60.12.119 – 00000730)

Комплектность поставки

Периграф «ПЕРИКОМ» с компьютером в корпусе «mini» с широкоформатным монитором 19.5" или моноблоком 23.8", лицензионным WINDOWS 10 и установленным прикладным ПО
— поставка с цветным струйным или лазерным принтером

Периграф «ПЕРИКОМ» с полноразмерным ноутбуком 17.3", лицензионным WINDOWS 10 и установленным прикладным ПО
— поставка с цветным струйным или лазерным принтером

Производитель:
ООО «СКТБ Офтальмологического приборостроения «ОПТИМЕД»
www.optimed-sktb.ru e-mail: info@optimed-sktb.ru
тел. 8(495) 741-45-67; 8(495) 786-87-62

Применение микроимпульсной циклофотокоагуляции при первичной открытоугольной глаукоме у пациентов с высокой остротой зрения

И.Э. Иошин, А.И. Толчинская, А.В. Ракова

ФГБУ «Клиническая больница» Управления делами Президента РФ, г. Москва

Актуальность

Глаукома занимает одно из первых мест среди причин слепоты взрослого населения во всем мире. Согласно Национальному руководству по глаукоме, стартовая терапия глаукомы — медикаментозная. Однако у медикаментозной терапии отмечены некоторые особенности, в частности, риск аллергических реакций, побочные эффекты местного и системного характера, недостаточная комплаентность. По результатам ряда исследований получены данные, свидетельствующие о том, что половина пациентов с глаукомой лишь частично соблюдают режим инстилляций, рекомендованный врачом, или не соблюдают совсем.

Снижение эффективности лечения приводит к быстрому прогрессированию глаукомного процесса. Неочевидная приверженность к терапии приводит к быстрому прогрессированию глаукомного процесса и требует решения о переходе к следующему — лазерному этапу лечения, что позволяет значительно сократить утомительное для пациента применение гипотензивных средств.

Выбор лазерных технологий в качестве следующего этапа лечения пациентов с глаукомой внесен в рекомендуемые стандарты. Накоплен положительный опыт различных вариантов трабекулопластики, в тоже время ограниченные показания и кратковременный эффект определяют актуальность поиска новых гипотензивных лазерных технологий.

Положительный опыт микроимпульсной трансскклеральной циклофотокоагуляции при рефрактерной глаукоме позволил ограниченно применить данный метод при ранних стадиях глаукомы.

Цель

Изучить возможности применения модифицированного протокола трансскклеральной микроимпульсной циклофокоагуляции (мЦФК) у пациентов с высокой остротой зрения при первичной открытоугольной глаукоме.

Материал и методы

38 пациентам с высокой остротой зрения с ранними стадиями первичной открытоугольной глаукомы была выполнена мЦФК в качестве первичной хирургической процедуры на приборе SUPRA 810, (Quantel Medical, Франция). Во время процедуры мЦФК применялся модифицированный протокол, при котором параметры лазера составляли: энергия 2000 мВт, экспозиция цикла 31,3%, суммарное время воздействия на четыре сектора –200 с (общая энергия составила 125 Дж). Плотность потока энергии 121,8 Дж/м^2 (получено положительное решение о выдаче патента РФ по заявке №2021137564/14(078976) от 17.12.2021: Способ проведения микроимпульсной трансскклеральной циклофотокоагуляции).

Срок наблюдения составил в среднем 17±11 месяцев (от 6 до 30 месяцев). До и после операции мЦФК всем пациентам проводилось офтальмологическое обследование, включающее визометрию, тонометрию, биомикроскопию, гониоскопию, компьютерную периметрию и оптическую когерентную томографию. До операции выявили средний уровень ВГД 25,5±5,5 мм рт.ст. Количество применяемых медикаментов составило в среднем 1,64 (от 1 до 4 действующих веществ) Максимально корригированная ОЗ составила 0,88 в среднем (от 0,6 до 1,0). Всем пациентам до операции была проведена гониоскопия, при которой определено, что угол передней камеры открыт, имеет слабую степень пигментации.

Во всех случаях характер течения глаукомы был нестабильным. Состояние ДЗН подтверждалось данными ОКТ и периметрии. По данным периметрии у 18 пациентов была установлена начальная стадия глаукомы (MD от –0,00 до –6,00 дБ), у 20 — развитая (MD от –6,01 до –12,00 дБ). По данным оптической когерентной томографии, отмечались признаки глаукомной оптической нейропатии, что расценивалось как риск прогрессирования глаукомного процесса.

Исходя из полученных данных — некомпенсированное ВГД, слабая пигментация угла передней камеры по данным гониоскопии, ухудшение показателей периметрии и ОКТ, а также выраженный дискомфорт при инстилляциях (11 пациентов), частые самостоятельные перерывы в режиме инстилляций (6 пациентов) — у всех пациентов были определены показания к мЦФК.

Для оценки совокупного успеха лазерного лечения использовалась шкала Каплана-Мейера.

Результаты

Послеоперационный период проходил ареактивно. Через 1 месяц после мЦФК отмечен выраженный гипотензивный эффект, который составил в среднем 41,5% (от 21% до 50%) от исходного. К 6 месяцам уровень ВГД оставался стабильным и составил в среднем 15,5±4,5 мм рт.ст. (–36,1%). За весь срок наблюдения сохранялся гипотензивный эффект в среднем на 31% снижения от исходного ВГД, что составило в среднем 16,0±3,5 мм рт.ст.

Решение об изменении гипотензивного режима принималось через 1 месяц после оперативного вмешательства. В результате стойкого снижения ВГД у 6 из 18 пациентов с начальной стадией глаукомы инстилляции медикаментов отменены. Количество применяемых препаратов у остальных 12 пациентов с начальной стадией снизилось до 1. У пациентов с развитой стадией количество применяемых медикаментов также снизилось — с 2,1 до 1,4.

Показатели оптической когерентной томографии и полей зрения оставались стабильными за весь период наблюдения, что свидетельствовало о замедлении процессов прогрессирования оптической нейропатии.

Заключение

Микроимпульсная ЦФК у пациентов с ранними стадиями глаукомы приводит к выраженному гипотензивному стабильному эффекту в течение всего срока наблюдения. Отмечено улучшение качества жизни в связи с отказом или сокращением количества инстилляций.

Литература

1. *Алексеев В.Н., Егоров Е.А., Малеванная О.А. и др. Анализ основных причин прогрессирования первичной открытоугольной глаукомы. РМЖ. Клиническая офтальмология. 2014; 4:218-223.*
2. *Глаукома. Национальное руководство. Под ред. Егорова. Е.А., Еричева В.П. М.: ГЭОТАР-Медиа 2013; 824.*
3. *Казанова С.Ю. Анализ приверженности лечению пациентов с хроническими заболеваниями. Национальный журнал глаукома. 2018; 17(3):97-110.*
4. *Ловпаче Дж.Н., Завадский П.Ч., Зверева О.Г., Куроедов А.В. Комплаентность и персистентность у пациентов с первичной открытоугольной глаукомой с позиции офтальмолога. Национальный журнал глаукома. 2020; 19:11-21.*
5. *Nguyen A.T., Maslin J.S., Noecker J.R. Early results of micropulse transscleral cyclophotocoagulation for the treatment of glaucoma. Eur. J. Ophtalmol. 2019: 303.*
6. *Varikuti V.N.V, Shan P., Rai O., Chaves A.C., Miranda A., Lim B. et al. Outcomes of micropulse transscleral cyclophotocoagulation in eyes with good central vision/ J Glaucoma 2019;28:901–905*
7. *Vaughan D., Asbury T., Riordan–Eva P. «General Ophthalmology»,15th Edition. Stamford, Connecticut: Appleton & Lange, 1999.*
8. *Wise JB, Witter SL «Argon laser therapy for open–angle glaucoma: a pilot study», Archive of Ophthalmology and Glaucoma, 1979; 97: 319-322.*

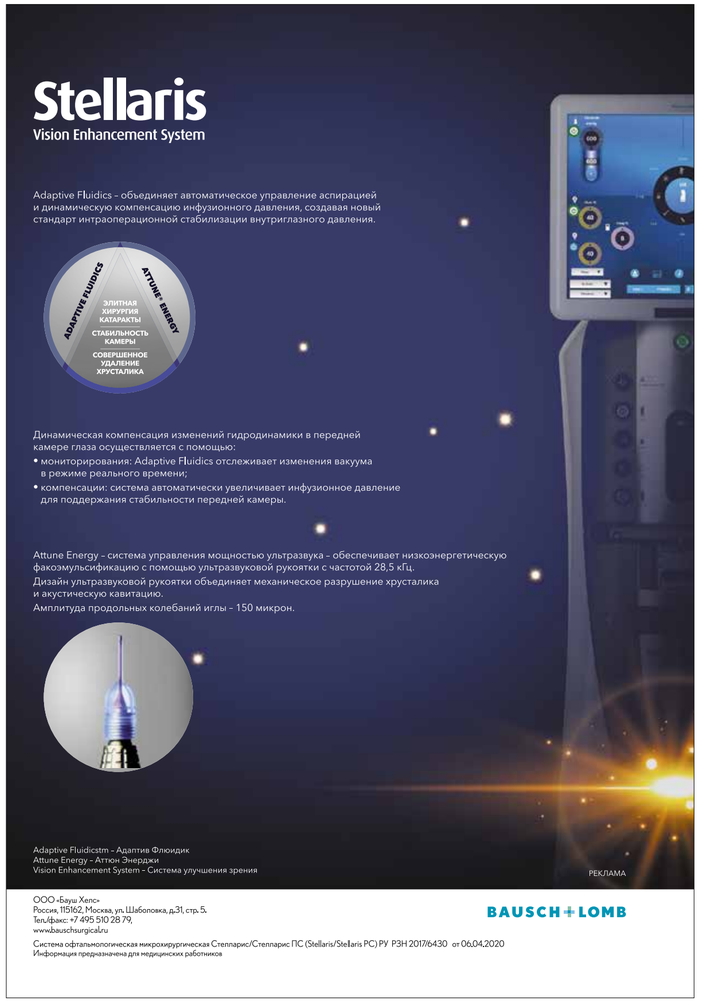

Результаты отношения пациента к проведению немедленной последовательной двусторонней хирургии катаракты

Д.Ф. Покровский

ФГАОУ ВО «Российский научно-исследовательский медицинский университет им. Н.И. Пирогова» Минздрава РФ, г. Москва

Актуальность

К настоящему моменту возник ряд значимых предпосылок к более широкому внедрению немедленной последовательной двусторонней хирургии катаракты (НПДХК). Они связаны с совершенствованием хирургических технологий, оборудования и лекарственных средств, что обеспечивает тенденцию к повышению клинической эффективности НПДХК, снижением риска послеоперационных осложнений и более коротким периодом госпитализации; наличием клинического опыта, указывающего на положительные аспекты проведения НПДХК, связанные с более быстрой реабилитацией, лучшими функциональными результатами, а также временны'ми и финансово-экономическими аспектами; повышением актуальности проведения НПДХК в сложной эпидемиологической ситуации, когда время ожидания пациентами оперативного вмешательства значительно увеличилось.

Цель

Исследовать отношение пациента к проведению НПДХК.

Материал и методы

Под нашим наблюдением находилось 100 пациентов с бинокулярной катарактой (82% мужчин; 18% женщин) в возрасте от 47 до 68 лет (средний возраст 59,9±1,3 года), которым была выполнена НПДХК. Через 3 месяца после оперативного вмешательства пациентам был выполнен экспресс-опрос, направленный на общую оценку проведения НПДХК, который включал в себя следующие три вопроса: «Как Вы отнеслись к идее, когда Вам предложили двустороннюю операцию по удалению катаракты в тот же день?; «В настоящий момент Вы бы все равно выбрали двустороннюю операцию по удалению катаракты в тот же день?»; «Порекомендовали бы Вы сделать двустороннюю операцию по удалению катаракты в тот же день своей семье или друзьям?» В качестве ответов на вопросы пациенту предлагались следующие варианты: «Исключительно положительно»; «Положительно»; «Нейтрально»; «Отрицательно»; «Крайне негативно».

Результаты и обсуждение

Результаты опроса представлены в *таблице*.

Таблица. **Анализ длительности операции в зависимости от показателя «Операция»**

Вопрос	Варианты ответа				
	1	2	3	4	5
Как Вы отнеслись к идее, когда Вам предложили двустороннюю операцию по удалению катаракты в тот же день?	11	16	73	0	0
В настоящий момент Вы бы все равно выбрали двустороннюю операцию по удалению катаракты в тот же день?	48	39	12	1	0
Порекомендовали бы Вы сделать двустороннюю операцию по удалению катаракты в тот же день своей семье или друзьям?	58	33	8	1	0

Примечание: варианты ответа: 1 — «Исключительно положительно»; 2 — «Положительно»; 3 — «Нейтрально»; 4 — «Отрицательно»; 5 — «Крайне негативно».

Полученные данные свидетельствуют, что до проведения операции отношение пациента к одномоментному оперативному вмешательству на обоих глазах было в большинстве (73%) случаев нейтральным и лишь в 27% положительным. Проведение НПДХК принципиально изменило отношение пациента, что отражается положительными ответами на вопросы «В настоящий момент Вы бы все равно выбрали двустороннюю операцию по удалению катаракты в тот же день?» и «Порекомендовали бы Вы сделать двустороннюю операцию по удалению катаракты в тот же день своей семье или друзьям?», отмеченными в 87% и 91% случаев соответственно.

Обсуждая полученные результаты, следует подчеркнуть, что широкое применение НПДКХ определяется достижением требуемого уровня безопасности, связанного с минимизацией послеоперационных осложнений (в первую очередь, эндофтальмита), а также уровня эффективности, связанного с расчетом интраокулярной линзы. В то же время при достижении указанных уровней проведение НПДКХ обеспечивает для пациента ряд существенных преимуществ (по сравнению с традиционной отсроченной последовательной двусторонней хирургией катаракты), связанных с более высокой эффективностью проведения лицам зрительно-напряженного труда с позиции развития анизометропии, уменьшением числа посещений клиники, а также снижением финансовых и эмоциональных затрат.

Заключение

Проведение НПДХК является перспективным для пациента направлением катарактальной хирургии при достижении требуемого уровня безопасности и эффективности оперативного вмешательства.

Сравнительная оценка отношения российских и зарубежных офтальмохирургов к проведению немедленной последовательной двусторонней хирургии катаракты

Д.Ф. Покровский, И.Б. Медведев

ФГАОУ ВО «Российский научно-исследовательский медицинский университет им. Н.И. Пирогова» Минздрава РФ, г. Москва

Актуальность

Одной из проблем современной хирургии катаракты является рассмотрение возможности проведения немедленной последовательной двусторонней хирургии катаракты (НПДХК), при которой, в отличие от традиционной отсроченной последовательной двусторонней хирургии катаракты (ОПДХК), оперативное вмешательство на обоих глазах выполняют в течение одного операционного дня. Актуальность рассмотрения НПДХК объясняется приоритетностью проведения данной технологии оперативного вмешательства в сложной эпидемиологической обстановке, которая сокращает использование средств индивидуальной защиты, минимизирует повторные посещения клиники и обеспечивает более быстрое восстановление бинокулярного зрения для пациента.

Цель

Дать сравнительную оценку отношения российских и зарубежных офтальмохирургов к проведению НПДХК.

Материал и методы

Исследование было проведено с участием 184 офтальмологов, активно выполняющих хирургическое лечение катаракты, которым был представлен разработанный авторами опросник, основанный на трех разделах («Я использую в практике НПДХК»; «Я не использую в практике НПДХК»; «Я не использую, но раньше выполнял НПДХК»). Каждый из разделов включал ряд уточняющих вопросов и возможных ответов («Неважно»; «Имеет значение»; «Важно»; «Очень важно»). При этом анализ возможных ответов выполнялся по суммированию двух возможных вариантов — «Отрицательное» мнение («Неважно» + «Имеет значение») и «Положительное мнение» («Важно» + «Очень важно»). Возраст интервьюированных варьировал в диапазоне от 26 до 58 лет (средний возраст 36,2±1,9 года), стаж хирургической деятельности по выполнению факоэмульсификации катаракты составлял преимущественно (76%) более 5 лет. Полученные данные сопоставлялись с результатами альтернативного исследования опроса 303 офтальмохирургов Европейского общества катарактальных и рефракционных хирургов (ESCRS).

Результаты и обсуждение. По данным европейского исследования, 67,2% опрошенных хирургов в настоящее время практикуют проведение НПДХК. Согласно полученным в рамках настоящей работы данным, в нашей стране НПДХК применяют в своей практической деятельности 19,8% опрошенных хирургов, при этом объем билатеральных факоэмульсификаций, выполняемых в тот же день составляет в большинстве случаев не более 20% от общего числа выполненных операций, что в целом указывает на низкую распространенность НПДХК среди отечественных офтальмологов.

В рамках оценки основных факторов, в соответствии с которыми (по мнению офтальмохирурга) пациенту предлагается выполнение НПДХК ведущим (по соотношению «положительного» и «отрицательного» мнения) является меньшее количество посещений клиники и временны'х затрат для пациента (70%/30%), что, в целом, соответствует данным литературы. В то же время (по сравнению с альтернативными исследованиями) определен достаточно низкий уровень (40%/60%) важности информирования пациента о более высоком качестве зрения и более быстрой реабилитации при проведении НПДХК.

Рассматривая основные причины отказа от проведения НПДХК офтальмохирургами, не выполняющими данную технологию, следует подчеркнуть ведущую роль возможного возникновения эндофтальмита (94%, за рубежом — 69%), риск ошибки в расчете ИОЛ (76%, за рубежом — 48%), медико-юридические проблемы (72%, за рубежом — 58%), а также существенно меньшую значимость применительно к другим рассматриваемым факторам (отсутствие доказательств эффективности технологии, возникновение кистозного отека макулы, отслойки сетчатки, недостаточные мощности учреждения или обслуживающего персонала, привычку оперировать один глаз у пациента в течение дня). Полученные данные практически в полном объеме соответствуют результатам опроса зарубежных офтальмологов. В то же время обращает на себя внимание важность разработки новых алгоритмов хирургического вмешательства с последующим обучением и возможность проведения НПДХК по программе ОМС (88%, за рубежом — 92%).

Результаты анализа опроса отечественных офтальмохирургов, которые никогда не выполняли НПДХК, свидетельствуют, что наиболее важными факторами являлись риск развития осложнений с потерей зрения обоих глаз, а также медико-правовые аспекты (ОМС оплачивает операцию только на одном глазу, когда прооперированы одномоментно два; руководство клиники не дает разрешение на НПДХК).

Оценивая в целом полученные результаты, следует еще раз подчеркнуть достаточно низкую распространенность НПДХК среди отечественных офтальмологов, что, по-нашему мнению, обусловлено тремя взаимосвязанными положениями. Первое определяет риск серьезных послеоперационных осложнений и, в первую очередь, эндофтальмита. В то же время проведенный анализ литературных данных, основанный на большом (более 10000) объеме оперативных вмешательств, указывает лишь на единичные случаи эндофтальмита после проведения НПДХК, что полностью сопоставимо с данными при проведении традиционной ОПДХК. Важно подчеркнуть (и это раскрывает второе положение), что минимизация послеоперационных инфекционных осложнений после проведения НПДХК обусловлена стандартизацией (по разработанному протоколу) комплекса соответствующих профилактических мероприятий (отбор пациентов, выполнение рекомендаций по безопасности операционной и требований по стерилизации инструментов и т.д.). В соответствии с этим, с нашей точки зрения, следует обратить особое внимание на необходимость законодательного разрешения в Российской Федерации применения внутрикамерных антибиотиков. При этом разработанные за рубежом стандартные протоколы проведения НПДХК требуют определенного совершенствования. Безусловно, проведение стандартизованного алгоритма требует достаточно высокой квалификации хирурга, что (и это раскрывает третье положение) определяет необходимость совершенствования медико-правовой базы проведения НПДХК.

Заключение

Проведенное анкетирование отечественных офтальмологов (по сравнению с альтернативными зарубежными исследованиями) свидетельствует о низкой распространенности технологии НПДХК, что связано преимущественно с возможными рисками послеоперационных инфекционных осложнений, отсутствием стандартного протокола проведения оперативного вмешательства, а также медико-правовыми аспектами. В целях более широкого применения НПДХК, особенно в сложной эпидемиологической ситуации, необходимо проведение комплекса мероприятий медико-образовательной и медико-экономической направленности.

Литература

1. Pandey SK, Sharma V. Commentary: Immediate sequential bilateral cataract surgery during the COVID-19 pandemic. Indian J Ophthalmol. 2021; 69(6):1585-1586.

2. Pognetto D, Brézin AP, Cummings AB, et al. Rethinking Elective Cataract Surgery Diagnostics, Assessments, and Tools after the COVID-19 Pandemic Experience and Beyond: Insights from the EUROCOVCAT Group. Diagnostics (Basel). 2020; 10(12):1035.

3. Mills EC, Zarei-Ghanavati M, Liu CSC. Immediate sequential bilateral cataract surgery: The rationale, implementation, and beliefs of ophthalmic surgeons across Europe. J Cataract Refract Surg. 2019; 45(12):1725-1731.

4. Grzybowski A, Wasinska-Borowiec W, Claoué C. Pros and cons of immediately sequential bilateral cataract surgery (ISBCS). Saudi J Ophthalmol. 2016; 30:244-249.

5. Serrano-Aguilar P, Ramallo-Fariña Y, Cabrera-Hernández JM, et al. Immediately sequential versus delayed sequential bilateral cataract surgery: safety and effectiveness. J Cataract Refract Surg. 2012; 38:1734-1742.

6. Herrinton LJ, Liu L, Alexeeff S, et al. Immediate Sequential vs. Delayed Sequential Bilateral Cataract Surgery: Retrospective Comparison of Postoperative Visual Outcomes. Ophthalmology. 2017; 124(8):1126-1135.

Сборник научных трудов «XV Российский общенациональный офтальмологический форум — 2022»

Анна Мещерякова: Обучение в вузе — это шанс на социализацию в обществе, на новую жизнь

В прошлом номере газеты «Поле зрения» мы начали знакомить наших читателей с замечательным человеком из города Владимира А.В. Мещеряковой. Она полностью лишена зрения и отдаёт много сил и энергии, помогая товарищам по несчастью. Анна Владимировна — заместитель директора Регионального ресурсного учебно-методического центра по обучению лиц с инвалидностью и ОВЗ Владимирского государственного университета, директор некоммерческой общественной организации «Центр содействия всестороннему развитию личности и социальной адаптации людей с ограниченными возможностями здоровья «Акмэ».

(Окончание. Начало в прошлом номере газеты «Поле зрения»)

Анна Владимировна, не могли бы Вы рассказать о ком-либо из студентов, с которыми Вам приходилось работать за эти годы?

Очень показателен пример молодого человека из Северной Осетии Тимура Басаева. Он — тотально незрячий, сирота. Воспитывался у родственников в горном селе. Обучался в Кисловодской школе-интернате для незрячих и слабовидящих детей.

В чём была главная проблема Тимура до поступления в университет? Он не мог найти своё место в жизни. Как он сам неоднократно рассказывал, в доме родственников, где он воспитывался, ему было откровенно скучно.

Вроде бы на селе всегда много работы. Скучать некогда! Но Тимура из-за инвалидности почти не допускали до сельскохозяйственных работ. Он чувствовал себя ненужным, невостребованным.

Родственники считали, что если он инвалид, то может просто сидеть дома. Они были готовы кормить его всю жизнь, но не видели необходимости в получении специальности.

Нерадостные перспективы вырисовывались для молодого человека!

Ему помог учитель математики Кисловодской школы-интерната Т.В. Рябов, который прочитал в специализированном детском и молодёжном журнале для инвалидов по зрению «Школьный вестник» информацию о том, что во Владимире незрячие студенты успешно учатся на психологическом факультете. И возникла мысль, что Тимуру тоже надо ехать во Владимир и поступать в вуз.

Молодому человеку эта идея понравилась, но возникли проблемы с его родственниками. Они жалели парня, но искренне не могли понять, зачем слепому нужно куда-то уезжать из родного села, получать какую-то специальность... Всё-таки общими усилиями, в том числе благодаря школьному учителю, родственников удалось уговорить. Сам Тимур тоже проявил настойчивость!

Как складывалась жизнь Тимура во Владимире?

Я с ним познакомилась сразу же после его поступления в университет. Школьный уровень подготовки по основным предметам был у него неплохим. Поэтому, в целом, учиться Тимуру было не очень сложно.

Но на первых порах молодой человек не умел обращаться с деньгами, распределять финансовые ресурсы. А это необходимый навык для самостоятельной жизни! Он не задумывался о том, что, например, в преддверии зимы необходимо приобрести зимнюю одежду и обувь.

В то время Тимур был очень скромным, застенчивым. Он не хотел принимать помощь даже в том случае, если она ему действительно требовалась. Более того, он даже стеснялся забрать у тёти банковскую карточку, на которую приходила его пенсия.

Но со временем всё наладилось. Тимур освоился во Владимире, разобрался и с городским пространством, и с особенностями жизни в общежитии.

Вероятно, в школьные годы у него практически не было опыта самостоятельной пространственной ориентировки?

Конечно. В школе-интернате он постоянно находился под наблюдением педагогов и воспитателей. А в родном селе значительную часть времени проводил дома. Поэтому во Владимире парню предстояло совершить серьёзную психологическую перестройку, научиться жить по-новому.

Помню ситуацию, которая произошла с Тимуром во время экзамена по пространственной ориентировке. Суть экзамена состояла в том, что каждый незрячий студент должен пройти дистанцию в городе самостоятельно, без посторонней помощи. Вместе с тем из соображений безопасности мы всё-таки привлекли к этому мероприятию волонтёров. Условно назвали их «тайными волонтёрами».

Что это значит?

Волонтёрам было предписано наблюдать за нашими экзаменуемыми, но не помогать им. Надлежало вмешаться только в крайнем случае: если человеку грозит какая-то опасность.

Вы хотели, чтобы все участники справились с дистанцией самостоятельно, без посторонней помощи?

В этом и состояла идея экзамена! Чтобы люди были готовы к самостоятельному перемещению по городу.

Тимур сначала хорошо справлялся с заданием. Он успешно дошёл до нужного объекта. Но во время возвращения назад молодой человек запутался. Очевидно, что его смутил снег, снежный покров. Тимур стал плутать на месте, нервничать, ходить кругами. В этой ситуации волонтёр, наблюдающий за этой картиной, всё-таки решил дать о себе знать.

Он подошёл к экзаменуемому, приободрил его, но, по сути, не стал помогать. И в итоге, Тимур справился сам. Всё-таки нашёл дорогу назад!

Почему Вы решили в нашей беседе так подробно рассказать именно об этом молодом человеке?

Тимур уже окончил университет, получил диплом психолога. Мне очень приятно отметить, что сейчас он работает штатным психологом нашего Регионального ресурсного учебно-методического центра по обучению лиц с инвалидностью и ОВЗ.

Раньше молодому человеку требовалась помощь, а сейчас он сам помогает другим. Не могли бы Вы рассказать, в чём состоят служебные обязанности Тимура?

У нас в Центре трудятся два психолога. Тимур — один из них. Специалисты проводят индивидуальную работу с каждым из студентов с инвалидностью, в том числе для этого используются различные тесты. Именно психолог может определить, как студент справляется с учебным процессом, насколько он реабилитирован, с какими трудностями молодые люди сталкиваются в жизни.

Возникает психологический портрет, который помогает Вам организовать дальнейшую индивидуальную работу?

Психологи у нас занимаются не только этим. Они также работают с абитуриентами и будущими абитуриентами. Сотрудники Центра регулярно выезжают в командировки, посещают школы-интернаты для незрячих и слабовидящих детей, рассказывают о возможностях, которые предлагает Владимирский государственный университет.

Также Тимур Викторович Басаев ведёт психологическую работу и со студентами без инвалидности. Штатный психолог задействован почти во всех наших проектах и мероприятиях. Хороший психолог должен уметь не только разобраться с имеющимися у человека трудностями, но также спрогнозировать будущие возможные проблемы. Здесь важно «работать на опережение»!

Как Вы оцениваете уровень доступной среды во Владимире?

На этот вопрос невозможно дать однозначный ответ применительно к инвалидам по зрению. Гораздо проще разобраться в ситуации в отношении инвалидов-колясочников. Здесь есть чёткие и ясные критерии: может ли проехать коляска; имеется ли безбарьерная среда; или какой-то объект, какое-то пространство для колясочников недоступны?

Для незрячих людей гораздо более важен их собственный уровень реабилитированности, их знания, навыки, психологический настрой. Конечно, удобнее, если в городе или на каких-то объектах инфраструктуры применяется тактильная плитка, специальная разметка. Но и без этого вполне возможно ориентироваться и чувствовать себя в безопасности.

Среди необходимых удобств я бы обозначила озвученные светофоры. По моей информации, у нас в городе озвучены все переходы. А в Москве, которая является несомненным лидером в России в создании доступной среды, ещё не все... Здесь Владимир обогнал столицу!

Думаю, что было бы хорошо, если бы каждый автобус, троллейбус, трамвай, который подъезжает к остановке общественного транспорта, объявлял свой номер и направление движения. Но этого нет ни в одном городе, в том числе в столице. Поэтому Владимир здесь не является исключением!

Подобные функции реализованы в рамках проекта «Говорящий город», который в настоящее время реализуется в целом ряде городов, в том числе в Москве.

«Говорящий город» — это эксперимент. На мой взгляд, он не слишком успешный, т.к. им пользуется незначительное число незрячих людей. Проект дорогостоящий, сложный. Он предполагает, что и незрячие люди должны носить с собой специальное оборудование для приёма сигналов, и на общественном транспорте оно должно быть установлено.

Честно говоря, я бы предпочла, чтобы водитель подъезжающего автобуса просто сообщал по громкой связи свой номер. Никакого особого оборудования и особой хитроумной запатентованной системы для этого не требуется! Но и сейчас, в нынешних условиях, ничто не мешает активно пользоваться общественным транспортом, что я и делаю во Владимире!

В плане доступной среды в последнее время существенно улучшилась ситуация на железнодорожном вокзале города. Там нет

А.В. Мещерякова с макетом и путеводителем

А.В. Мещерякова с путеводителем по Владимиру

Изучение макета древнего Владимира

Незрячие туристы в Суздале

специальной «Службы сопровождения» как в Москве и некоторых городах-миллионниках. Но человеку с инвалидностью, в том числе незрячему, всегда окажут доброжелательную помощь. И посадят на поезд, и помогут при приезде во Владимир.

Региональный ресурсный учебно-методический центр по обучению лиц с инвалидностью и ОВЗ и общественная организация «Акмэ» уделяют большое внимание экскурсионной, краеведческой работе. Нельзя ли рассказать об этом аспекте Вашей деятельности?

В течение многих лет меня интересует это направление. Регулярно проводила экскурсии по родному городу для жителей Владимира и для гостей.

Какие выводы можно было сделать? В прошлые годы далеко не всегда результаты работы меня удовлетворяли. Не всегда незрячим туристам, да и местным жителям, с рождения или с ранних лет лишённым зрения, удавалось представить себя красоту, величие и значение этого древнего города.

Как известно, Владимир является частью «Золотого кольца», можно сказать, главного туристического маршрута России, охватывающего целый ряд старинных городов. Вместе с тем я пришла к выводу, что комплексной работой по созданию доступной среды для незрячих и слабовидящих людей в этой сфере никто не занимался.

Были отдельные, частные инициативы, которые можно только приветствовать. Например, во Владимире уже несколько лет работает Музей ложки. Его создателем стала увлечённый коллекционер и замечательный человек Т.О. Пикунова. Представлены тысячи ложек — бытовых и сувенирных — практически из всех стран мира. Всё это богатство доступно для тактильного изучения. Татьяна Олеговна открывает для незрячих посетителей все витрины.

Во Владимирском государственном историко-культурном музее-заповеднике были интересные инициативы, связанные с проведением специализированных экскурсий, но, как было сказано выше, комплексного подхода явно не хватало.

Вы решили изменить эту ситуацию?

Огромным прорывом в этом направлении стало участие в грантовом проекте «Туризм без барьеров». Финансовые ресурсы выделил Фонд президентских грантов.

Эта деятельность продолжалась полтора года: с начала 2020 года до середины 2021 года. Грант — это, как правило, единичная акция, имеющая начало и конец. Но в данном случае проект дал огромный импульс дальнейшей работе. Работа продолжается и сейчас, после завершения финансирования со стороны грантодателя.

В чём Вы видите комплексный подход в экскурсионно-туристической деятельности?

В рамках проекта «Туризма без барьеров» мы стали работать сразу в нескольких направлениях. Во-первых, было подготовлено сразу четыре специализированных экскурсии по городу для незрячих людей: Владимир в жизни А.И. Герцена (знаменитый писатель и мыслитель провёл здесь два года в ссылке), знакомство с Соборной площадью (мы представляем архитектурные памятники, начиная с XII и заканчивая началом XX века), экскурсия по пешеходной Георгиевской улице и Театральной площади, а также обзорная экскурсия «Владимир — жемчужина древней Руси». Эта экскурсия призвана не только обратить внимание на сохранившиеся в нашем городе древнерусские памятники, но также дать представление, как выглядел город в далекие времена.

Во-вторых, мы стали работать над созданием специальных макетов для наших экскурсий. Это макеты гражданских и культовых сооружений Владимира в масштабе 1:200. Таким образом, один сантиметр макета представляет два метра в реальном пространстве.

Такой масштаб представляется оптимальным, т.к. макеты являются точными, подробными, включающими в себя даже мелкие архитектурные детали. Они дают незрячему человеку прекрасное представление об архитектурном памятнике. Вместе с тем они сравнительно лёгкие. Их можно взять с собой на экскурсию. Человек может каждый макет взять в руки для тактильного осмотра.

Каждая Ваша экскурсия предполагает знакомство с тактильными макетами?

И с макетами, которые мы всегда берём с собой, и с тактильными картами. Это ещё одно важное направление нашей работы. Кроме того, в рамках проекта «Туризм без барьеров» мы выпустили уникальный путеводитель по Владимиру для незрячих путешественников с рельефными иллюстрациями. Он позволяет знакомиться с городом не только в составе организованной экскурсионной группы, но и самостоятельно.

Также подготовлен аудиогид с тифлокомментарием для музея «Старый Владимир». Проводится работа с другими Владимирскими музеями по повышению доступности экспозиций.

Речь, разумеется, идёт не о том, чтобы сделать для незрячих доступными все экспонаты. Это невозможно, да и не нужно! Но, с другой стороны, если в музее все без исключения экспонаты находятся за стеклянными витринами, которые нельзя открыть — это печально! Надо находить какие-то решения, чтобы в музее все посетители, в том числе и незрячие люди, ощущали себя желанными гостями.

Анна Владимировна, знаю, что Вы помогаете знакомиться с Владимиром не только организованным группам туристов, но и многим одиночным путешественникам с проблемами со зрением.

Делаю это с удовольствием! Не каждый человек хочет и может принять участие в организованном маршруте. Кому-то приятнее приехать самостоятельно или в сопровождении родных и близких. Поэтому все наши экскурсии провожу не только для групп, но и для индивидуальных путешественников.

Сколько продолжается одна экскурсия?

На каждую экскурсию для незрячих гостей надо планировать больше времени, чем для туристов без ограничений по здоровью. Это связано с более медленным передвижением, с тактильным изучением макетов и с другими факторами. Поэтому на каждую программу мы закладываем, как минимум, два с половиной — три часа.

Кроме экскурсовода, группу сопровождает помощник-ассистент. Он всегда находится позади группы и следит за тем, чтобы никто не отстал и не потерялся.

Во время экскурсий мы всегда используем аудиогид. Это позволяет всем экскурсантам не толкаться возле гида и хорошо слышать его рассказ. Диапазон стандартного аудиогида составляет сто метров. Поэтому даже если группа растянулась в пространстве, то все туристы будут всё хорошо слышать и получат исчерпывающую информацию.

Здесь можно говорить об оптимизации слухового восприятия, что особенно актуально для незрячих людей. В центре Владимира, как и других городов, может быть шумно. И это не только шум машин или музыка, доносящаяся из близлежащих кафе, но и громогласные пояснения других гидов, других экскурсий. Мы ведь живём в туристическом центре.

В таком многоголосье незрячему человеку легко запутаться!

Поэтому мы и решили использовать аудиогид, обеспечивающий комфортное звуковое восприятие. Никому теперь не надо напрягать слух, а можно сосредоточиться на содержании экскурсии.

Какой опыт Вы приобрели при работе с макетами?

Этим занимались и занимаются профессионалы, опытные макетчики. Мы анализируем их работу, отзывы экскурсантов. Такие профессиональные макеты нельзя сравнить с массовой продукцией, продающейся в сувенирных киосках!

При изготовлении макетов применяются три основные технологии. Первая — сборка и склеивание. В качестве материала нередко используется оргстекло. Вторая — 3D печать, третья — литьё. Самая экономичная методика — сборка и склеивание. Но при сложных объектах с множеством деталей, например, культовых сооружениях, она не всегда обеспечивает оптимальный результат.

3D печать даёт возможность максимально точно передать все детали, всю сложность архитектурных форм, но, к сожалению, исходный материал — пластик — искажает тактильное представление об исходном объекте.

Наиболее дорогостоящая и, на мой взгляд, совершенная технология — литьё. Она даёт возможность работать с искусственным камнем, с другими материалами, наиболее близкими к оригиналу. Литые макеты производят сильное, яркое психологическое впечатление. Особенно это касается незрячих детей. Они не скрывают своего восторга!

В этой связи высокие затраты на изготовление таких макетов можно считать вполне оправданными. В нашей работе мы использовали все три технологии. При изготовлении одного макета они могли

Знакомство с макетом происходит во время экскурсии

Ассистент помогает экскурсантам осматривать макет

Макет должен точно отражать архитектурные детали

комбинироваться. Например, фасады здания печатались на 3D-принтере, остальные архитектурные формы вытачивались и приклеивались к фасадам.

Конечно, даже самый совершенный макет не может передать реальный архитектурный объём. Но с этой ситуацией можно справиться. Например, я обычно беру на экскурсию небольшую палочку, которая соответствует среднему человеческому росту. Экскурсанты видят, насколько то или другое здание больше человеческого роста.

Конечно, важно, чтобы все макеты, которые используются для экскурсии, были выполнены в одном масштабе. У нас так и происходит. Мы выбрали для себя масштаб 1:200. И строго ему следуем. Несколько макетов в разных масштабах могут вызвать путаницу.

Важный аспект, который не могу не отметить: макет должен быть прочным, стабильным, солидным. У незрячего человека, который у нему прикасается, не должно возникнуть ощущение, что конструкция может сломаться, повредиться. Конечно, и у организаторов экскурсий не должно быть поводов для волнений.

Этого Вам удалось добиться?

В полной мере! Наши макеты весьма долговечны. Уверена, что они ещё немало лет будут радовать владимирцев и туристов. А уж тяжеловесные макеты из литого мрамора, напоминающего природный известняк, создают впечатление, что они созданы на века!

Разумеется, каждый макет должен точно и реалистично отражать все архитектурные детали. С другой стороны, допустимо и даже целесообразно выделять некоторые детали, например, выступы над окнами, чтобы их можно было тактильно рассмотреть. В этом случае нарушение пропорций — единственно возможный путь.

Вероятно, Вы постоянно анализируете, как незрячие туристы воспринимают макеты и, в целом, экскурсионный материал?

Да. Кроме того, являясь незрячим человеком, я могу воспользоваться и личным опытом. Мне довелось посещать музеи во многих российских городах. Хотелось бы поделиться одним наблюдением: нередко экскурсоводы, зрячие люди, считают, что макет не требует каких-либо комментариев. Например, если показать незрячему человеку качественный макет какой-нибудь церкви, то он будет иметь адекватное представление об этом здании.

Разве это не так?

Тактильное восприятие, во многом, отличается от зрительного. Недаром в тифлопедагогике существует специальное понятие — «алгоритм осязательного обследования».

Какое это имеет значение для организации экскурсий?

Кроме макетов обязательно нужно создавать тифлокомментарии, т.е. экскурсовод должен знать, каким образом представить макет незрячим экскурсантам, на что обратить внимание. Осязательный образ складывается из деталей. На эти детали, архитектурные элементы гид обязательно должен обратить внимание, чётко обозначив, где именно они располагаются на макете.

Когда речь идёт о фигурах людей или животных, то описание должно идти сверху вниз. От макушки головы к ступням. Это, кстати, соответствует и привычному для зрячих людей взгляду. В этом случае тоже взгляд обычно скользит сверху вниз. При описании архитектурных объектов надо поступать наоборот. Описание должно идти от фундамента к крыше.

Экскурсовод обязательно должен следить за чёткостью и последовательностью в описании архитектурных объектов. Иначе в головах незрячих экскурсантов возникнет хаос, не способствующий благоприятному впечатлению от экскурсии.

Как у нас происходит во время экскурсии? Одновременно с моим рассказом ассистент помогает экскурсантам осматривать макеты.

В чём заключается эта помощь?

Как правило, ассистент держит макет в руках, чтобы экскурсанты могли использовать для тактильного осмотра обе свои руки. Впрочем, есть люди, которые предпочитают сами взять макет в руки. Одной рукой его придерживать, а другой — осматривать.

Но самое главное, что во время осмотра ассистент указывает на конкретные осязательные точки, т.е. те архитектурные детали, на которые имеет смысл обратить внимание. Это могут быть колонны, балконы и т.д.

По Вашему опыту, сам человек не сможет найти эти детали на макете?

Бывает по-разному. Есть люди, которые любят всё тщательно осматривать и обладают большой концентрацией внимания. Но многим такая помощь, на самом деле, требуется. Кроме того, экскурсия должна доставлять удовольствие. Человек должен иметь возможность отдохнуть, расслабиться. Поэтому не нужно ставить перед людьми трудноразрешимые задачи! Лучше обратить их внимание на яркие, интересные детали, которые потом надолго останутся в памяти.

Анна Владимировна, рассказ о городских достопримечательностях, как правило, требует использования многочисленных архитектурных терминов. С их пониманием во время экскурсий возникают трудности?

Я убеждена в том, что без использования архитектурных терминов любая экскурсия потеряет своё познавательное значение. С другой стороны, если экскурсовод начинает жонглировать терминами, которые никто не понимает, это тоже не вызовет радости у экскурсантов.

Поэтому, на мой взгляд, архитектурные термины надо использовать, но делать это дозировано, объясняя каждый термин. Например, говоря о «полуколонне», можно сказать, что это столб, наполовину выступающий из стены. Полуколонны имеют исключительно декоративное значение. На них не опираются несущие конструкции. Всё просто и понятно!

Я обратила внимание, что людям, знакомым с архитектурными терминами, проще понять любую экскурсию. Эти знания полезны и для детей, и для взрослых. Незрячим они вполне доступны!

Знакомство с макетами происходит у Вас во время экскурсии прямо на улице?

Да. И в этом есть, прямо скажем, определённая сложность. В холодное время года такие мероприятия невозможны или, во всяком случае, нецелесообразны. Но макеты продолжают жить своей жизнью. Их можно использовать на лекциях и других мероприятиях в закрытых помещениях, что мы и делаем.

Анна Владимировна, когда мы говорим о туризме, не могу не спросить Вас о кулинарных впечатлениях на Владимирской земле. Что нужно здесь обязательно попробовать? Что является уникальным?

Владимир и Суздаль знамениты своей медовухой. Это ни для кого не секрет! Взрослые экскурсанты с удовольствием дегустируют этот слабоалкогольный, но всё-таки пьянящий напиток. Настроение он повышает!

Конечно, надо соблюдать меру. Не стоит пытаться попробовать все сорта сразу!

Владимир и Владимирская область знамениты особыми сортами вишни — сладкой, кислой и кисло-сладкой. Здесь тоже есть что попробовать! Город Муром во Владимирской области прославился вкусными калачами. Покров успешно продвигает изделия из шоколада и пряники.

Наверное, все журналисты любят спрашивать героев своих бесед о дальнейших планах. Мне тоже не хочется быть исключением. Какие реабилитационные проекты Вам хотелось бы осуществить в ближайшие годы?

Мне хотелось бы продолжать ту работу, которая у нас уже ведётся. Также было бы замечательно больше внимания уделить пространственной ориентировке. Это направление можно совместить с экскурсионным. Например, группа незрячих людей приезжает на несколько дней в какой-то город. Там организуется не только экскурсионная программа, но и проводятся занятия по GPS-навигации.

Можно совместить приятное с полезным!

Мы не только совместим приятное с полезным, но и поможем молодым людям самостоятельно ориентироваться в незнакомом месте, изучать его, узнавать. Это полезный жизненный навык! Конечно, для подобных выездов нужна грантовая поддержка. Надеюсь, что её удастся получить!

Чем для Вас является город Владимир?

Это мой родной город, в котором я с удовольствием живу, где с удовольствием принимаю гостей, где чувствую себя нужной, востребованной и полезной. А ещё это город, где легко дышится в прямом и переносном смысле!

Беседу вёл ***Илья Бруштейн***
Фотографии Ильи Бруштейна
и из личного архива А.В. Мещеряковой

Vivinex™ multiSert™

ИОЛ НОВОГО ПОКОЛЕНИЯ
В УНИКАЛЬНОМ ИНЖЕКТОРЕ „4-в-1“

HOYA
SURGICAL OPTICS

на правах рекламы

Surgix
ophthalmic surgical products

Дистрибьютор ООО «Серджикс»
www.surgix.ru | +7 495 543 74 73 | info@surgix.ru

издательство Апрель

Приглашаем всех офтальмологов к сотрудничеству. Ждем ваших статей, интересных случаев из практики, репортажей. Мы с удовольствием будем публиковать ваши материалы на страницах нашей газеты «Поле зрения».

Подписной индекс: 15392
www.aprilpublish.ru

Газета «ПОЛЕ ЗРЕНИЯ. Газета для офтальмологов». Учредитель: ООО «Издательство «АПРЕЛЬ». Свидетельство о регистрации средства массовой информации ПИ ФС77-43591 от 21.01.2011 г. Федеральная служба по надзору в сфере связи, информационных коммуникаций (Роскомнадзор). Периодичность: 1 раз в 2 месяца. Газета распространяется в Москве, Подмосковье и 60 регионах России. С предложениями о размещении рекламы звонить по тел. 8-917-541-70-73. E-mail: aprilpublish@mail.ru. Слайды, иллюстрирующие доклады, фото, предоставленные авторами, публикуются в авторской редакции. Издательство не несет ответственность за представленный материал (научные тексты, иллюстрации, рекламные блоки, текстовую рекламную информацию). Авторы гарантируют, что их статьи не является плагиатом полностью или частично произведением других авторов. Перепечатка и любое воспроизведение материалов и иллюстраций допускается только с письменного разрешения газеты «Поле зрения». Дата выхода газеты: февраль 2023. Тираж 1000 экз. Газета изготовлена в ООО «Издательство «АПРЕЛЬ». Адрес издательства: 107023 Москва, площадь Журавлева, д. 10, офис 212. © «Поле зрения», 2023. © ООО «Издательство «АПРЕЛЬ». Отпечатано в типографии «CAPITAL PRESS». 111024, г. Москва, шоссе Энтузиастов, д. 11А, корп. 1.